厚生連医誌 第2巻 2号 32～35, 1985

Pacing 下に胃癌根治手術を施行した sick sinus syndrome の1例

榊原年宏[1)]・藤田敏雄[1)]・石坂龍典[1)]
川西孝和[1)]・粕川正夫[2)]・伊藤　博[3)]
永瀬敏明[3)]・広川慎一郎[3)]

はじめに

近年開腹手術の対象となる症例で心疾患を合併しているものが，次第に増加する傾向にある。心疾患，特に心伝導障害を有する患者に対する pacing は，緊急的，一時的に即効性であるばかりでなく，人工ペースメーカーの植え込みによって患者の一生にわたる治療体系を可能にしたともいえる[1)]。今回我々は，sick sinus syndrome を有する患者に対して，術前に人工ペースメーカーを植え込み，胃癌根治手術を施行した1例を経験したので，若干の考察を加えて報告する。

症　例

患　者：74才，女性。

主　訴：食欲不振，嘔気。

家族歴：特記すべき事なし。

既往歴：昭和44年9月 sick sinus syndrome との診断をうけ，以後薬物療法をうけていた。

現病歴：昭和44年9月，失神発作のため近医を受診したところ，sick sinus syndrome による Adams-Stokes 発作との診断をうけた。図1にその時の心電図を示す。その後，患者はペースメーカーの装着を勧められたが，拒否していた。昭和59年6月に入り，食欲不振，嘔気が出現するようになったため，紹介にて6月29日当院内科を受診した。図2に当院初診時の心電図を示す。そこで胃透視を施行したところ，胃角部に粘膜の不整を指摘され（図3），胃内視鏡により，胃角部小彎側から後壁にかけて Ⅱc 様病変のあることがわかり（図4），生検にて腺癌との診断を得た。手術の目的で7月16日外科入院となったが，術中の高度な徐脈や洞停止に備えるため，人工ペースメーカーの適応と考え，7月18日右鎖骨下に Demand 型の permanent pace maker (Medtronic Spectrax Model 8420) を植え込み，右鎖骨下静脈より右室壁に lead を挿入し，心拍数を70回/分にセットした（図5）。図6に pace maker 作動時の心電図を示す。8月6日 droperidol + pentazocine + GO の麻酔下に subtotal gastrectomy, R_1 の手術を施行した。麻酔導入時，多種多様の頻脈型不整脈が出現したが，キシロカインの静注にて消失し，術中は pace maker の作動するような徐脈もみられず，手術を終えることができた。肉眼的進行度は，HoPoSoN(−), Stage Ⅰ であり，組織学的には poorly differentiated adenocarcinoma, 深達度は sm, n(−), lyo, Vo で絶対治癒切除となった。図7に切除標本を示す。術後，循環動態の変動もなく順調に経過し，第32病日退院となった。

考　察

近年，開腹手術の対象となる症例で心疾患を合併しているものが，次第に増加する傾向にある。その理由としては，心疾患の治療法の進歩に伴って急性期死亡が減少しつつあること，手術手技，

1)糸魚川病院外科　2)同内科
3)富山医科薬科大学第二外科

術前・術後管理及び麻酔技術の進歩により心疾患合併患者でも比較的安全に手術ができるようになってきたこと，人口の高齢化により心疾患の絶対数が増加していることなどがあげられる。心疾患，その中でも不整脈を有する患者に対しては，器質的疾患が認められない場合は不整脈の存在のみで手術の際問題となることは少ない。不整脈自体の問題で注意しなければならないのは，人工 pacing が必要な場合，早急に治療を要す危険な不整脈，ジギタリス中毒の3つ[2]である。本症例のような sick sinus syndrome や Mobitz Ⅱ型房室ブロック，完全房室ブロックの患者では人工 pacing の必要があり，最近ではこのような不整脈を有する症例に対し，術前に pacing lead を挿入したり，すでに pace maker を植え込んでいる患者に手術を施行したという報告が散見されるようになってきた[3) 4) 5) 6)]。特に悪性腫瘍はその性格上，根治手術をするのが原則であり，それを妨げる術前 risk があればこれを改善し，根治手術を行なうよう努力するのが外科医のつとめと考える。ひいてはそれが悪性腫瘍の予後を向上させるものと思われる。この点で，pacing は心伝導障害に対し，その risk を軽減し，麻酔及び手術侵襲の循環器系に対する閾値を高め，根治手術を施行せしめる可能性を拡げる有用な手段である。

ま と め

sick sinus syndrome を有する患者に Demand 型 permanent pace maker を植え込み，胃癌に対する根治手術を施行した。患者は，術後1年を経過した今でも元気に社会復帰している。

文 献

1) 小柳 仁：集中治療医学—ＩＣＵの理論と実践—<第2巻・循環編>，青池修他，医歯薬出版株式会社，1979，397—406.
2) 島津 亮他：心疾患合併患者開腹術の術前検査と術後管理．外科治療，52：30—34，1985.
3) 山科秀機他：Pacemaker 植え込み患者の心臓領域外の外科治療．日臨外医会誌，42：842，1981.
4) 梅村博也他：心不全，腎障害例の腹部手術．日消外会誌，14：960，1981.
5) 進藤剛毅：不整脈と開腹手術．外科診療，24：35—44，1982.
6) 野水 整他：Pacing による循環管理下に施行した悪性腫瘍根治手術2例の経験．手術，38(8)：967—970，1984.

表1 Pacing の 適 応[6]

a) 一時的 pacing の適応	b) pace maker 植え込みの適応
1) 房室ブロック	1) 房室ブロック
i. Adams-Stokes 発作時	i. 完全房室ブロック
ii. うっ血性心不全に陥っている場合	ii. 高度房室ブロックで脳虚血症状やうっ血性心不全を伴うもの
iii 全身麻酔で大きな手術を受ける場合	iii. 不完全両脚ブロックで脳虚血症状のあるもの
2) sick sinus syndrome の Adams-Stokes 発作時	iv. 心臓手術後の房室ブロック
3) tachyarrhythmia の治療	v. 先天性完全房室ブロック
4) digitalis による著しい徐脈	2) sick sinus syndrome
5) 開心術後の pacing	3) 徐脈性心房細動
6) 急性心筋梗塞	4) carotid sinus syncope
i. Mobitz Ⅱ型以上の房室ブロック	5) 頻発する tachyarrhythmia で薬物治療に抵抗するもの
ii. sick sinus syndrome	
iii. 抗不整脈剤に抵抗する tachyarrhythmia	

図1 近医受診時の心電図
数秒間にわたる洞停止がみられる。

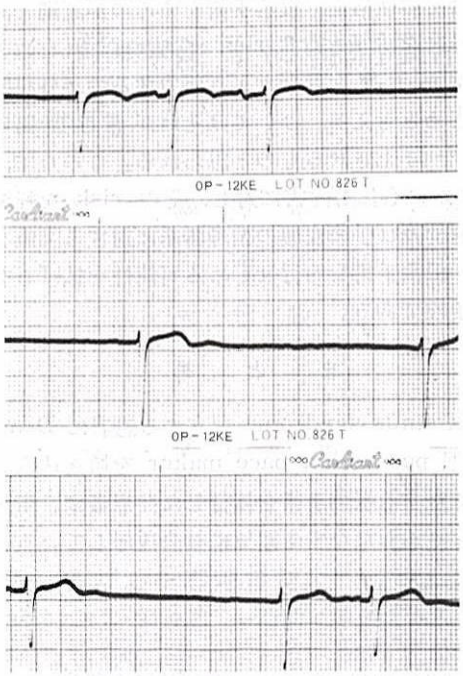

図2 当院初診時の心電図
上室性頻拍がみられる。

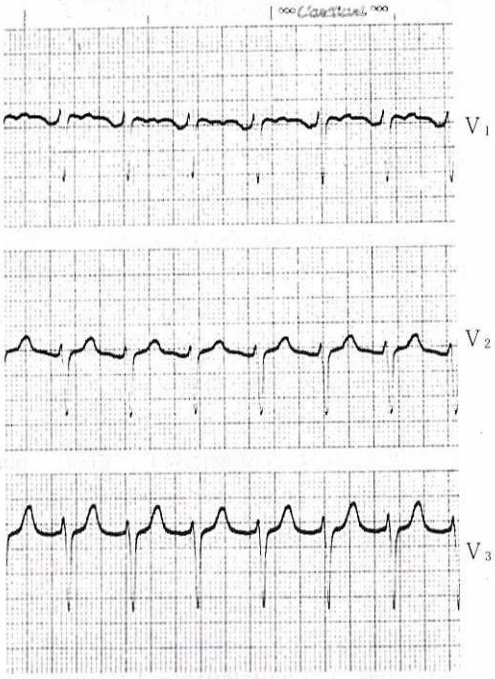

図3 胃角部に粘膜の不整（矢印）あり、IIcが疑われた。

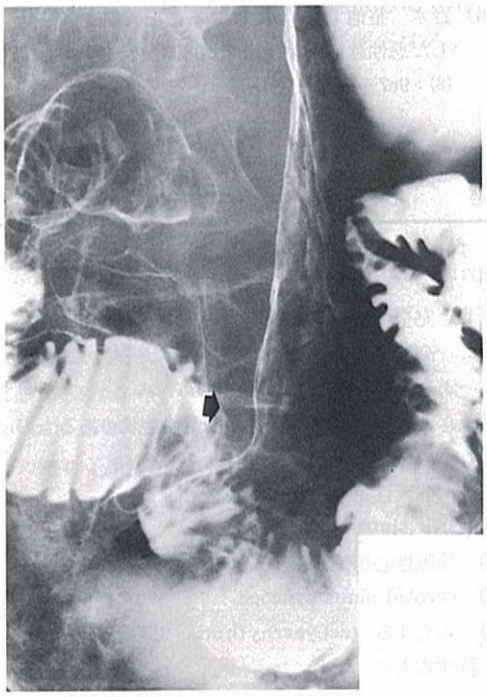

図4 胃角部後壁寄りにIIc様病変があり、生検にて腺癌との診断を得た。

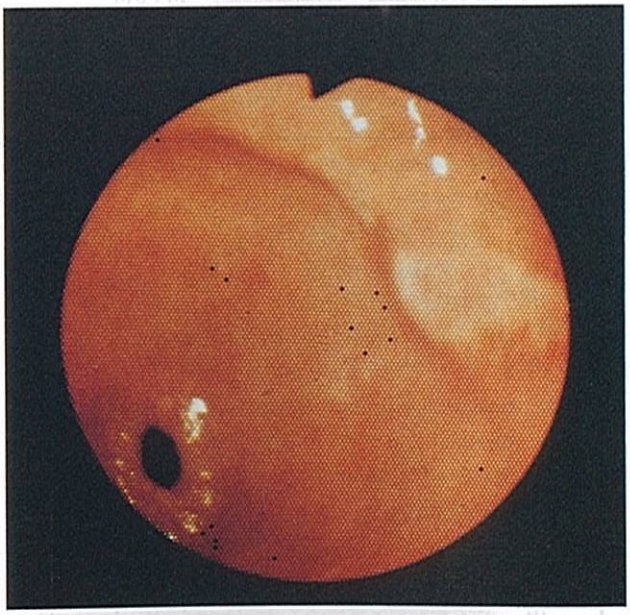

図5

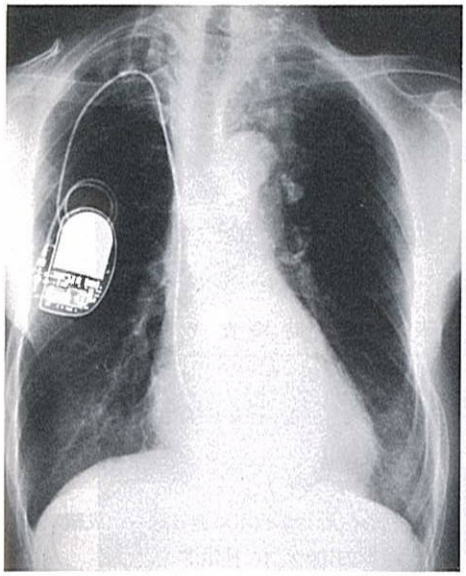

図6　pace maker 作動時の心電図

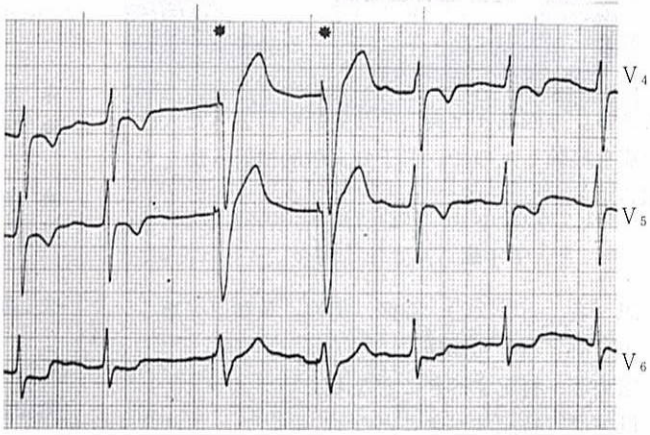

図7　切除標本
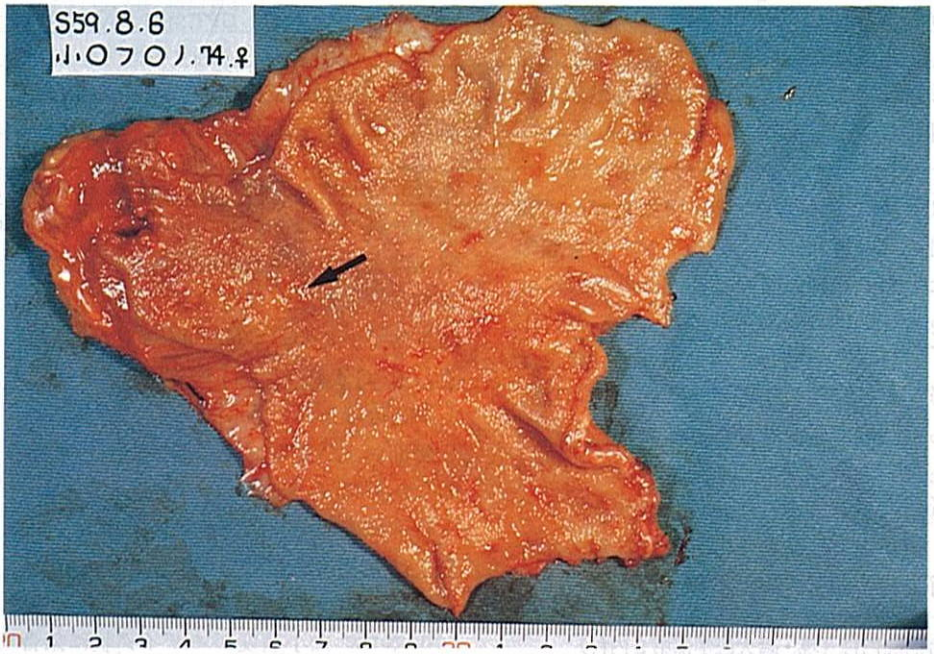
幽門部小弯側から後壁にかけてIIb病変があり、深達度はsmであった。