厚生連医誌 第3巻 2号 10～14, 1986

非観血的に治療した脊椎カリエス症例の検討

高橋勇二[1)]・倉田和夫[1)]・長部敬一[1)]
一橋一郎[1)]・石坂真樹[1)]・山崎昭義[1)]

はじめに

近年の脊椎カリエスに対する治療法は，積極的に手術を施行し，早期に社会復帰を図ることが一般的な傾向と考えられる。しかし，最近われわれは，安静と化学療法により比較的短期間に検査成績及び臨床症状が改善し，手術することなく治癒とみなし得る状態に至った数例を経験した。そこで，過去16年間に当科でカリエスと診断したり，カリエスの疑いとして治療を開始した症例について，非手術例を中心に検討し，報告する。

症例

昭和45年から60年までの16年間における症例の総数は16例で，手術例，非手術例ともに8例であった。これらの年齢，性別分布は図1のとおりで，50歳代にピークがあり，罹患者が年々高齢化しているという諸家の報告と一致している。症例数の経年的変化は，平均年間1例で16年間特に変化はなかった。われわれの病院は一般的な総合病院で，一年間の新患数は約一万人である。手術例は昭和52年以降減少しているが，これは当科でRFPの使用を開始した時期と一致する（表1）。

図1 脊椎カリエス例の年齢，性別分布
（昭和45～60年）

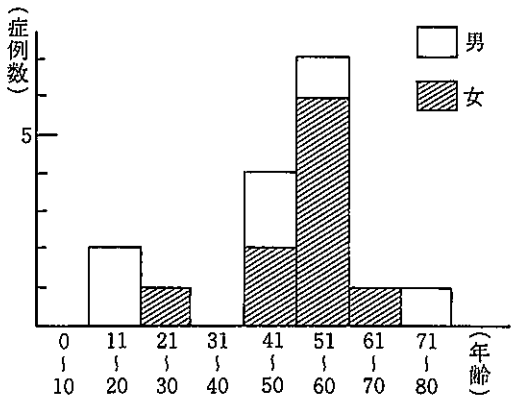

表1 症例数の経年的変化

	手術例	非手術例	合計	手術例／症例数
昭和45年	2	1	3	
46	0	0	0	
47	0	0	0	
48	1	0	1	5／6
49	1	0	1	
50	1	0	1	
51	0	0	0	
52	1	2	3	
53	0	0	0	
54	0	1	1	
55	0	0	0	
56	1	0	1	3／10
57	1	1	2	
58	0	0	0	
59	0	2	2	
60	0	1	1	
合計	8	8	16	

非手術例8例を表2に示した。臨床症状では，腰・背部痛が多く，症例5は尿閉と両下肢脱力など軽度の Pott 麻痺を呈していた。入院時X線写真では全例に軽度の椎体破壊と椎間腔の狭小化を認め，膿瘍陰影は4例に認めた。血沈は全例高度に亢進しており，ツ反は1例を除いて陽性であった

1) 長岡中央綜合病院整形外科

表2—a　非手術例の概要（その1）

症例	年	性	罹患部位	臨床症状	膿瘍陰影	入院時血沈	ツ反
No.1	55	F	Th8，9	腰痛	−	54/83	+
2	13	M	L 2，3	腰痛 腹痛	−	75/120	+
3	55	F	L 3	腰痛	−	72/111	++
4	47	F	Th8，9	背部痛	+	44/94	++
5	46	M	Th5，6	左背部痛 尿閉，両下肢脱力	+	97/130	+
6	56	F	L 2，3	腰痛	−	90/136	−
7	14	M	Th10，11	腰背痛	+	26/60	++
8	71	M	Th9，10	腰痛 季肋部痛	+	145/161	+

表2—b　非手術例の概要（その2）

症例	年	性	使用薬剤	入院期間	平均入院期間
No.1	55	F	PAS, INH, SM	11月	7.6月
2	13	M	PAS, INH, SM	5.5	
3	55	F	SB-PC, AMK, CET → RFP, INH, SM	18.5	
4	47	F	PAS, INH, SM → RFP, INH	8.5	
5	46	M	RFP, INH	6	4.3月
6	56	F	RFP, INH	4	
7	14	M	RFP, INH, (SM)	2.5	
8	71	M	RFP, INH, SM	4.5	

手術例 8例の平均入院期間……10.5月

（表2—a）。

使用薬剤は，昭和52年以前はPAS，INH，SMの三者併用が行われ，以降はRFPを中心とした化学療法が施行されていた。平均入院院期間は7.6カ月であったが，入院当初からRFPを使用した症例5～8の平均入院期間は4.3カ月と短縮していた（表2—b）。

以下に代表的な症例について詳記する。

＜症例5＞　46歳，男性。

昭和57年8月初めから左背部痛出現し，当院内科で加療していたが，血沈．CRPの推移と疼痛に関連があり，さらに2カ月半後に尿閉と下肢脱力が加わり，当科を紹介された。検査成績は，血沈97/130，ツ反10×10で，X線写真で第5・6胸椎椎体破壊像を認めた。

カリエスと診断し，手術を前提としてギプスベットにて患部の安静をはかり，RFP，INHを中心とした化学療法を施行した。血沈，CRPは図2のように急速に改善し，2週間後には脊髄症状も消失し，6カ月で退院した。

X線上の経過も順調で，10カ月後には，椎体の癒合傾向が認められた（図3）。

＜症例6＞　56歳，女性。

昭和59年3月，転倒後の腰背部痛を主訴に当科を初診したが，X線写真では明らかな骨変化を認めず，打撲の診断にて保存的に加療した。しかし，4カ月後には前屈時の背部痛が増強したため，再度X線検査を行うと，第2・3腰椎に椎体破壊像を認めたため，カリ

図2　症例5．入院中の経過

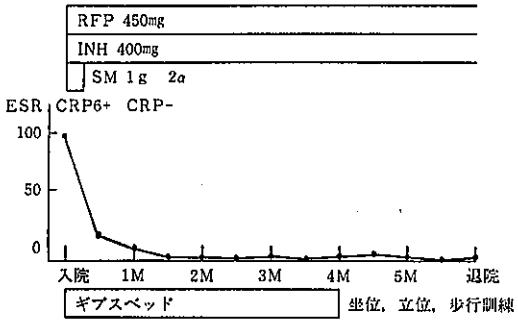

図3　症例5．治療後の経過



図4　症　例　6

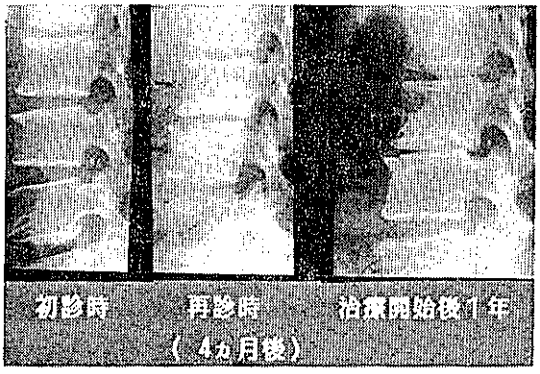

エスの疑いにて直ちに入院した（図4）。

検査成績は，血沈は90/136と亢進していたが，ツ反は陰性であった。

入院後 needle biopsy を施行したが，結核性炎症の所見は得られなかった。確定診断できないままＲＦＰ・ＩＮＨによる化学療法を行い，図5

図5　症例6．入院中の経過

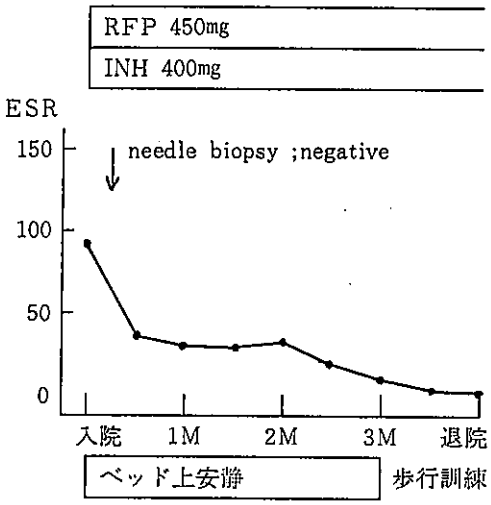

のように経過は良好であり，4カ月後にT字杖歩行にて退院した。本症例では，化膿性脊椎炎で一般的な激しい疼痛，高熱などの急性炎症症状を欠いていたため，ツ反は陰性であったが，カリエスを疑って治療を開始した。しかし，椎体の硬化像から，結核菌以外の緩徐な感染によるものではなかったかとの疑念を持っている。

＜症例8＞　71歳，男性。

既往歴；昭和59年8月，他医で肋膜炎の治療を受けているが，このとき抗結核剤の投与は受けていない。

現病歴；60年4月から，腰痛，季肋部痛，発熱を主訴に当院内科で加療していたが，X線写真での骨変化を指摘され，60年5月31日当科に紹介された。検査成績は血沈145/161，ＣＲＰ 6＋，ツ反19×20であった。

X線写真では，第9・10胸椎の椎体破壊像と膿瘍陰影を認め，カリエスの診断にて直ちに入院した（図6）。

本例も手術を前提として，入院後ギプスベッド上安静とＲＦＰ・ＩＮＨ・SMによる化学療法を施行したところ，血沈は順調に改善し，疼痛も消失したため，4.5カ月で独歩退院した（図―7）。

X線写真では，入院後3カ月で膿瘍陰影は消失し，6カ月で椎体の癒合傾向が認められた。

この症例は，比較的病期の進行した例と考えら

図6　症例8．初診時



図7　症例8．入院中の経過

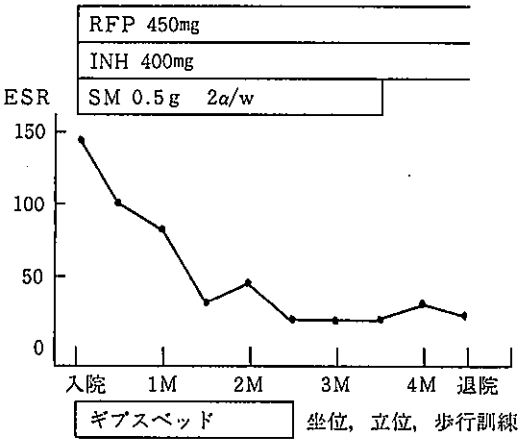

れるが，手術をすることなく症状の改善が見られた例である。

考　　察

1.　診断について：われわれは，脊椎カリエスの診断においては，表3の項目を総合して判断している。

表3　脊椎カリエスの診断

臨床症状	X線所見
血沈	CRP
ツ反	needle biopsy

この中で，needle biopsy は病巣を直接検索する有用な方法と考えられる。小山ら[1]は，脊椎カリエス54例中40例に needle biopsy により確定診断が得られたとしているが，われわれは3例に施行したが，いずれも組織学的細菌学的に negative という結果に終った。needle biopsy は針先を病巣に的確に刺入することが心要であり，これは膿瘍形成のないような初期例では必ずしも容易ではなく，また negative data でもカリエスを否定し得ないこともあり，病巣の限局する初期の症例については，限界があるものと考えられる。

2.　治療について：現在の結核治療は，RFP，INHを主軸とする短期化学療法が主流となっている[2]。一方，RFPは抗結核剤であるとともに一般細菌にも強い抗菌性を有することから，われわれがカリエスの初期例と考えたものの中に，結核菌以外の感染による脊椎炎が含まれていた可能性も否定できない。しかし，確定診断ができなくとも症例6のように本化学療法で良好な結果が期待できることから，初期の脊椎カリエスが疑われたならば，予防的な意味も加味して，積極的にRFP療法を施行してよいのではないかと考えている。

3.　手術適応について：百町[3]は，手術の絶対的適応ととして，a）圧迫性脊髄炎を有する例，b）診断不能例の確定診断，c）化学療法に反応しない例など3点を挙げているが，われわれは今回少数例の検討からではあるが，a）の一部はRFPを中心とした化学療法により好成績が得られることから，手術の絶対的適応は，a）の一部及びc）と考えている（表4）。

表4　脊椎カリエスに対する手術の絶対的適応
（1981．百町）

a）　圧迫性脊髄麻痺を有する例。
b）　診断不能例の確定診断。
c）　化学療法に反応しない例。
私たちは，手術の適応を a）の一部，およびc）と考える。

ま と め

1. 昭和45年から昭和60年の16年間に，当科で脊椎カリエスとして治療を開始した16例のうち非手術例8例を呈示した。

2. 治療期間は，PAS・INH・SMの三者併用時に比べ，RFPを使用するようになってから短縮していた。

3. 診断について，needle biopsy は有用と考えられるが，病巣の限局する初期の例では限界があるものと思われた。

4. カリエスと確定診断ができない症例にもRFPは有用である。

5. 手術の絶対的適応は，圧迫性椎髄炎を有する例の一部，及び化学療法に反応しない例と考えられる。

文 献

1) 小山正信ら：脊椎カリエスの診断に際して椎体の needle biopsy の有用性とその限界について．臨整外，13：338～346，1978.

2) 島尾忠男：結核医療の新しい考え方．日本医師会雑誌，95：1275～1284，1986.

3) 百町国彦：脊椎カリエスの治療 ―椎柱再建を目的として―．日整会誌，55，1643～1659，1981.