厚生連医誌 第3巻 2号 47～51, 1986

腹膜妊娠の一症例

石井史郎[1)]・関口次郎[1)]

はじめに

腹膜妊娠は頻度的に極めて稀な疾患であり，子宮外妊娠中約5％くらいといわれている。本症は発生の仕方により原発性と続発性に分けられ，その頻度は1：10である。一般に早期診断は困難な事が多く，開腹して始めてそれとわかる事も多い。治療において重要なことは，診断がつき次第開腹手術することであり，特にその際の胎盤の処置が非常に重要である。

今回我々は，おそらく原発性腹膜妊娠であろうと思われる症例で，開腹手術により一次的に胎盤を完全除去し得た症例を経験したので，若干の文献的考察を加えて報告する。

症例

患者：M・N，30才，主婦。

主訴：下腹痛。

家族歴：特記すべき事なし。

既往歴：特記すべき事なし。

結婚歴：初婚　昭和45年，再婚　昭和60年。

妊娠歴：2G2P，1）昭和51年4月30日♂，3410g，2）昭和56年6月17日♂，2310g。第2児は妊娠中毒症（e.p.h）にて管理中に胎児仮死が出現したために帝王切開にて急速遂娩している。

月経歴：初経は11才であり，周期は30～40日型と不整で，最終月経は昭和60年11月19日より7日間にて妊娠が成立している。今回の妊娠は再婚後初めての妊娠であった。

現病歴：昭和61年1月6日（妊娠6週6日）に性器出血のため某医を受診し，切迫流産の診断で止血剤の投与をうけている。昭和61年2月26日（妊娠14週1日）下腹痛を主訴に当科を受診し，3月3日（妊娠14週5日）入院した。

Ⅰ）入院時検査成績

内診：膣；平滑軟，子宮膣部；リビド色(+)，子宮；前傾前屈，小手拳大，軟くて圧痛がある。附属器，子宮旁組織；異常なし。

腹部所見；恥骨上部に一致して自発痛及び圧痛をみとめ，反跳痛も軽度認める。

検血：赤血球307万，Hb9.8g/dl，Hct28％，血小板29.6万，白血球12,400，CRP1＋。

生化学：GOT11，GPT8，ALP4.9，LDH609，BUN11.4，血清クレアチニン0.7。

総蛋白5.5g/dl，Alb 61.9，α_1 3.8，α_2 6.9，β 12.9，γ 14.5。

Na 139mEq/l，K 5.3mEq/l，Cl 106mEq/l，Ca 4.2mEq/l。

ESR　1時間値 23，2時間値 49。

Ⅱ）臨床経過（表1）

入院後第5病日にはCRP5＋，赤血球259万，Hb 7.8mg/dl，Hct 24％，白血球11,200，血小板28.6万と強度貧血及び炎症所見をみとめ，腹痛も増悪傾向を示したが，安静と輸液，鉄剤投与で症状は軽快し，第14病日（妊娠16週5日）にはCRP3＋であるものの，赤血球358万，Hb 11.1mg/dl，Hct 34％，白血球12,200，血小板38.8万とやや回復，腹痛も軽快し，第19病日（妊娠17週4日）には胎動初覚があったが，前2子に比較して特に変った胎動ではなかったという。

第24病日（妊娠18週1日）になって突然ドップラーで児心音不明となり，翌日のエコーでも児心拍を認めなかったため，子宮内胎児死亡の診断のもとにラミナリアを挿入し，子宮内容を掻爬したところ，内容物は肉眼的に絨毛組織は認められず少量の子宮内膜のみで，これはのちの病理検査に

1) 上越総合病院産婦人科

表1 入 院 後 経 過

	14W	15W	16W	17W	18W	19W	20W	
	入院 3/Ⅲ		13/Ⅲ	22/Ⅲ 26/Ⅲ	28/Ⅲ	2/Ⅳ	8/Ⅳ	10/Ⅳ
	←→ 下腹痛			胎動	内旗	腹部単純XIP 子宮卵管造影	開腹手術	
Doppler	(+)		(+)	(+) (−)	(−)	(−)		
CRP	5+		3+	2+	2+			
RBC	307万	259万	298万	358万	409万			447万
WBC	12,400	11,200	11,100	12,200	9,400			13,200
Hb	9.8	7.8	8.9	11.1	12.8			13.7
ESR	23−49		57−107					

より脱落膜変化をおこした子宮内膜間質であった。

翌日のエコー検査ではＧＳらしきものを認めたが，本来の子宮を筋腫と誤認してしまい，この時点では診断をつけかねていた。

血液検査では，赤血球409万，Hb 12.8 g/dl，Hct 38%，血小板28.4万，白血球9,400，ＣＲＰ２＋とやや改善傾向がみられ，全身状態良好であった。

尿検査ではＵＣＧ強陽性であり，子宮奇形（例えば双角子宮妊娠）の可能性もあるとして，第31病日（妊娠19週１日）に子宮卵管造影（写真１）を施行したが，子宮内腔はほぼ正常に写し出されており，同時に行った腹部単純写真でも特記すべき事はなかった。

腹部単純撮影（写真２）では胎児骨格は写し出されてはいないが，胎児骨格が単純撮影に写ってくるのは妊娠20週を過ぎた頃からといわれている。

以上の所見より腹膜妊娠が強く疑われ，妊娠20週に開腹手術を施行した。

Ⅲ）手術所見

臍下３横指より恥骨上約２横指まで約14cmの正中切開にて開腹した。腹腔内に入ると，右附属器と腸管の間から壊死に陥った臍帯をみとめ，ダグラス窩にはまり込んだ様になって存在する胎児と胎盤を認めた。胎児はすでに死亡しており，臍帯とともに摘出した。

次に胎盤の処置であるが，子宮後壁と直腸前壁にがっちりと器質結合しており，剥離をすすめると容易に出血する。注意深く剥離をすすめ，直腸前壁の剥離はうまくいったが，子宮後壁の剥離はうまくゆかず，膣上部切断術により子宮及び右附属器とともに胎盤を一塊として摘出した。残存する少量の胎盤よりの出血はガーゼによる圧迫で止血し，腹腔内に抗生物質を注入して腹壁を閉じた。

胎児は45 g の性別不詳児であり，明らかな外表奇形は認めなかった（写真３）。

術中の出血量は610 ml であり，術後濃厚赤血球液５単位を輸血した。

Ⅳ）術後経過

術後経過は良好で，術後２病日には赤血球447万，Hb 13.7 g/dl，Hct 41.7% と貧血改善し，ハイゴナビス2,000単位陰性となり，第７病日に全抜糸を行い，術後13日目に退院し，以後経過良好で現在に至っている。

考　　按

腹膜妊娠には妊卵が直接腹膜に着床して発育する原発性腹膜妊娠と，妊卵が一度子宮・卵管・卵巣に着床し，それが何らかの原因（流産・破裂）により二次的に腹膜に着床する続発性腹膜妊娠とがあり，その頻度は１：10であるといわれている。

Studdiford は原発性腹膜妊娠の定義として

1. 両側附属器は全く正常である。
2. 子宮に裂孔がない。
3. 腹膜表面に妊娠が存在し，卵管に着床，後腹膜に移植した可能性がない。

の３点を挙げている。

本症例においては，右の附属器は摘出し，左は温存したために両側の病理組織学的検索は行われ

ていないが，肉眼的には左右の卵管・卵巣ともに異常なく，また子宮にも裂孔などを認めなかった事より，おそらくは原発性の腹膜妊娠であったと思われる。

着床部位は摘出物の検索及び病理検索により，ダグラス窩腹膜と思われた。

妊卵がなんらかの原因により逆流して腹腔へおしもどされ，重力によってダグラス窩へおちこみ，そこで着床・発育したものであろうと考えられる。

主要栄養血管は左右の子宮動脈であろうと思われた。

腹膜妊娠の一般的症状としては，早期胎動初覚，発熱，下腹痛，悪心，嘔吐といった腹膜刺激症状があげられる。本症例においては妊娠17週4日に胎動初覚があり，経産婦として特に変ったことはなかった。また下腹痛，性器出血も切迫流産の初期症状として処置されており，症状のみから腹膜妊娠を診断することは困難と思われるが，腹膜刺激症状をみたら，腹膜妊娠を含めて子宮外妊娠の可能性を考慮に入れることは重要と思われる。

摘出物の肉眼的，病理学的所見から考えて腹膜着床部位よりの出血癒合のくり返しにより，種々の腹膜刺激症状，貧血が起ったものと考えられる。

治療については，診断がつき次第手術をすることが必要であり，その理由として週数が進むにつれて母体死亡の危険性が増してくること，羊水過少・異常体位の強制・血液供給不足による低酸素状態などが原因となって児の約半数に奇形・変形などがあることが挙げられる。

また手術においては胎盤の処置が重要であり，その方法については表2に示した。

本症例は一次的に胎盤を完全除去できた幸運な症例であり，大部分の症例（特に週数の進んだ症例）では，胎盤が腹腔内のあらゆる重要臓器と器質結合するために，不用意に胎盤の剥離を強行すると致命的な大出血を招くことになる。

出血を最小限にくいとめる1つの工夫として岡山大の江尻らは，図1に示した様な長いガーゼによる圧迫法を提唱している。

表2　胎盤処理の方法

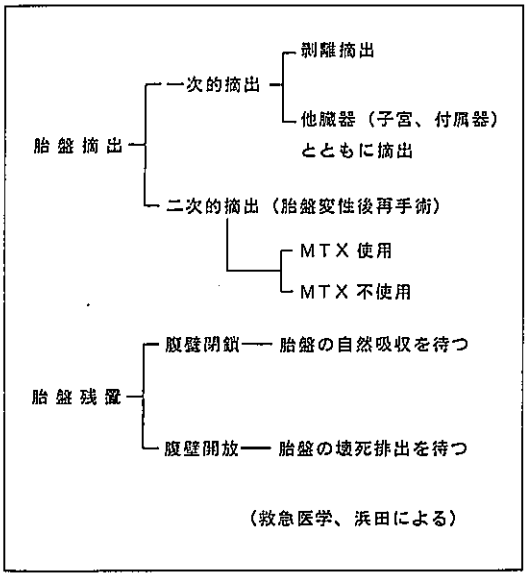

図1　長いガーゼによる圧迫止血

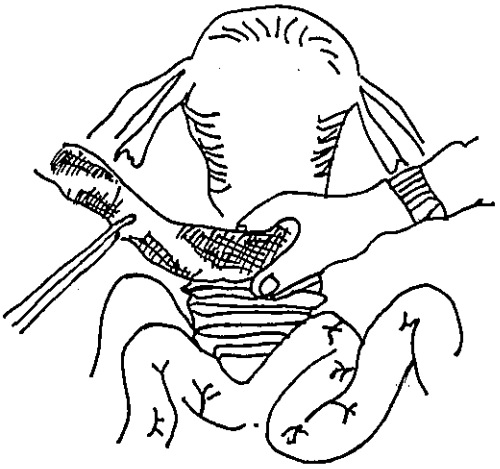

＃1．順序よく積み重ねた長ガーゼにて圧迫。
＃2．断端は腹壁外に出しておく。
＃3．術後2日目頃より7～10日間で徐々に抜去する。

（岡山大学，江尻らによる）

また最近では，代謝拮抗剤であるメソトレキセートを使った保存療法がなされており，諸家の報告をまとめて，表3の様な管理方法を考えた。この方法は，未産婦で子宮を含めて附属器を温存する必要がある場合及び胎盤の剥離により強出血が

表3　腹膜妊娠の保存的治療法

○ 診断つき次第開腹手術
　　輸血 3000 ml 以上確保する。
↓
○ 胎盤は無理しない程度に摘出
↓
○ 圧迫止血
↓
○ 術後MTX　12.5 mg～20 mg/day 筋注
　　4～5日間を1クール
↓
○ 尿中 HCG　2000 IU/ℓ 以下
↓
○ 骨盤動脈造影
　　胎盤血行なきこと確かめる。
↓
○ 再開腹

予想される場合などに有効な方法であると思われる。

本例において手術時の出血が610mlと比較的少量であったのは，すでに胎児が死亡しており，胎盤がある程度変性に陥っていたためと考えることもできる。すなわち胎児が生存していて胎盤が機能的に活性をもっていれば血行も豊富であり，それを無理に剥離しようとすれば強出血はまぬがれない。したがって胎盤がある程度変性した所で手術をするのが適当であり，その意味でもメソトレキセートの使用は有効な手段と考えられる。

腹膜妊娠は妊娠初期に診断することは非常に困難とされているが，最近めざましい進歩をとげた産科画像診断により，比較的早期に診断することも可能となってきている。

重要なことは妊娠初期の腹膜刺激症状，性器出血を単なる切迫流産の一症状として見すごしてしまわない様にすることが，我々産科医にとって必要な事であると思われた。

おわりに

一次的に胎盤を完全除去しえた原発性腹膜妊娠と思われる症例を経験したので，文献的考察をつけ加えて報告した。

この論文の要旨は第36回日本農村医学会新潟地方会にて口演した。

主要文献

1) 加藤初夫ほか：産科と婦人科，43(7)：104，1976.
2) 河合信秀ほか：産科と婦人科，42(9)：117，1975.
3) 浜田慎二ほか：救急医学，9(3)：363，1985.
4) 桑　利之ほか：産科と婦人科，51(5)：105，1984.
5) 米井昭智ほか：臨床麻酔，8(4)：455，1984.
6) 伊藤博之　：産婦人科の実際，32(12)：1721，1982.
7) 関場　香　：医事新報，3187：37，1985.
8) 亀谷正大　：臨産婦，25(7)：729，1975.
9) 武田重三ほか：産科と婦人科，49(10)：118，1982.
10) 江尻孝平ほか：産科と婦人科，47(6)：102，1980.
11) 笹川　基ほか：産科と婦人科，47(8)：105，1980.
12) 岩田嘉行ほか：産婦人科治療，44(3)：275，1983.
13) 西川正博　：産婦進歩，35(6)：595，1983.
14) 関口次郎　：日産婦新潟地方部会誌，38：1，1985.

写 真 1

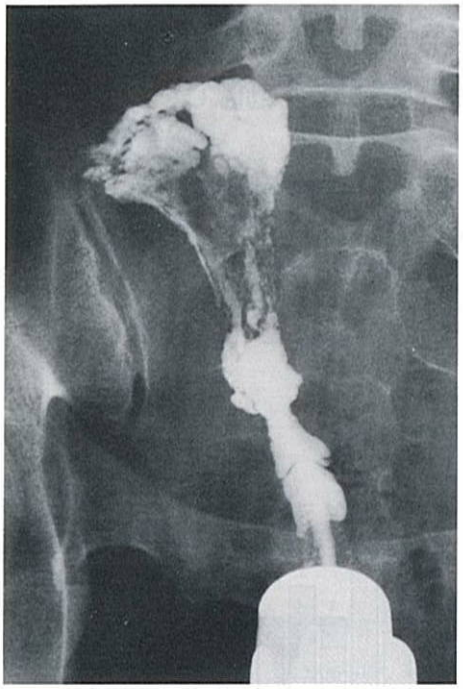

写 真 2
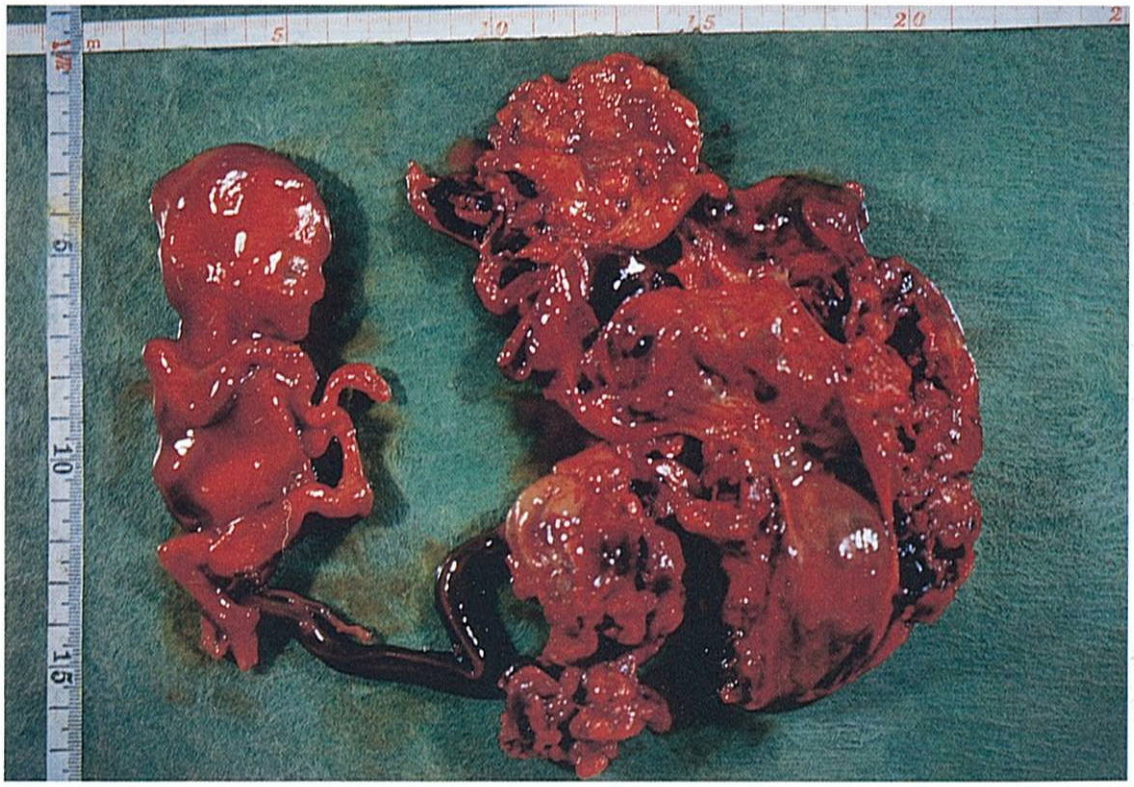
写 真 3