

統計

病理センター剖検輯報、第4報(1999年、平成11年度)

病理センター、病理科

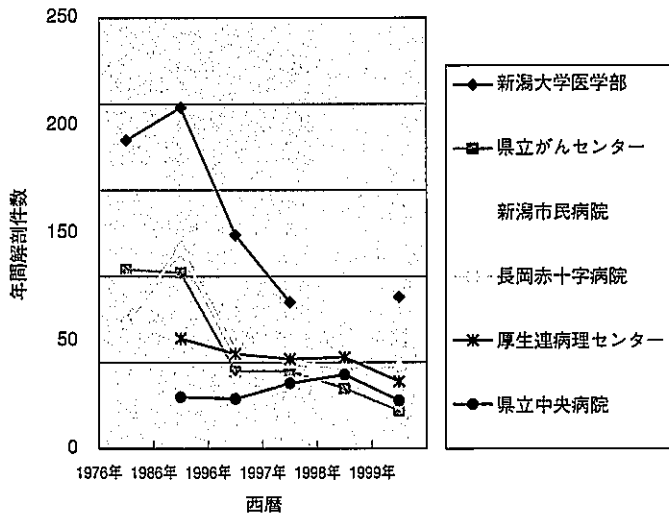
五十嵐 俊彦

日本病理学会登録施設の病理解剖記録は、毎年報告編集発刊され、今年、第42輯となった。新潟県においては、現在、13施設が病理学会に登録されており、平

成11年度の剖検件数は合計466例、厚生連病理センター39例でした。最近10年間は、剖検総数が減少しております(表1とそのグラフ)。

表1 新潟県内施設別の単年度病理剖検件数の変遷

西 暦		1976	1986	1996	1997	1998	1999
	昭和・平成	51	61	8	9	10	11
登録番号	輯報巻数	19	29	39	40	41	42
11501	新潟大学医学部	179	198	124	85		88
11502	新潟大学脳研究所	48	55	40	35	44	40
11503	日本歯科大学新潟歯学部		5	1	4	1	2
61501	県立がんセンター	104	102	45	45	35	22
61502	新潟市民病院	74	116	55	50	48	49
61503	長岡赤十字病院	25	34	41	34	71	72
61504	厚生連病理センター		64	55	52	53	39
61506	信楽園病院		42	18	25	22	21
61507	桑名病院		52				
61508	新潟労災病院		28	8	8	10	5
61509	県立中央病院		30	29	38	43	28
61510	国立厚潟病院			19	22	9	13
61511	新潟脳外科病院			10	10	16	18
61512	済生会新潟第二病院			10	9	13	16
合計		430	726	455	417	365	466



厚生連施設での剖検例を情報開示し、新潟県内の諸施設と比較することは、医療の質を見直す意味において意義があるのではないかと考えられるので、ここに一覧表を明示しました(表2)。病理剖検の意義の普及と今後の厚生連医療の進歩の為に、単年度の剖検一覧を毎年開示してゆきたいと思っております。

キーワード：剖検輯報、1999年 (平成11年度)

謝 辞

例年、一年間の臓器整理時に、解剖慰霊祭を施行しておりますが、改めて、病理剖検に協力いただいた御遺体提供者の御冥福をお祈りするとともに、その御家族・親戚、日々の献身的治療並びに解剖承諾に努力された医療スタッフの皆様に御礼申し上げます。

文 献

1. 日本病理学会編. 日本病理剖検輯報, 第42輯(平成11年度剖検例集載). 東京:日本病理剖検輯報刊行会; 2001(平成13).

英 文 抄 録

Statistic Report  
Annual of the pathological autopsy cases in Pathology Center in 1999.

Pathology Center  
Toshihiko Ikarashi

Annual of the pathological autopsy cases in Japan has been edited by the Japanese Society of Pathology. Thirty-nine autopsies were performed in Kouseiren in 1999 (Heisei 11) and listed in this paper.

Key Words: annual autopsy report

表2 平成11年度剖検一覧表

西 暦 年 度- 番 号	年 齢 (生 年 月 日)、 性、仕事、住所、 出所担当	臨 床 診 断 (病 箇 期 間)	病 理 診 断
99-001	57才、男、長岡市、 会社員、長岡中央 教外	アルコール性肝硬 変、胃癌術後、多 臓器不全	胃癌術後状態、再発無し、突然死、循環障害：消化管虚血 性出血性病変、腎鬱血、肺鬱血、アルコール性肝障害：線 維症、胆汁鬱滞、プラ、肺器質化巣、大腸腺腫
99-002	52才、女、刈羽郡、 農業、刈羽郡内	脳出血：右被殻部、 突然死：肺塞栓疑 い	肺動脈血栓症、脳出血：右被殻部、鬱血、高血圧・動脈硬 化症：求心性左心肥大
99-003	77才、女、長岡市、 長岡中央内	腸閉塞、(左脳梗 塞・右片麻痺)	機能的腸閉塞、(左脳梗塞・右片麻痺)、尿路結石、胃糜爛、 鬱血、右足背壊死、子宮筋腫、大腸憩室症
99-004	86才、長岡市、女、 長岡中央内	肺梗塞、肺炎、鬱 血性心不全	右肺梗塞、甲状腺腺腫性腺腫、大腸憩室症、胃糜爛、心拡大
99-005	65才、男、北魚沼 郡、電気店自営、 長岡中央外	直腸癌術後、人工 肛門・尿路変更術、 肺炎、感染症	直腸癌：術後状態、骨盤死腔炎・肉芽形成、感染症：右尿 管腹壁進入部膿瘍：両側尿路感染症・カンジダ、大葉性肺 炎：発症数日目、グラム陰性桿菌・球菌、大腸粘膜出血、 肝鬱血、副腎過形成 (ACTH低値 (5 pg/ml (normal: 9-52), コルチゾール高値 21.2 μg/dl (no
99-006	47才、女、柏崎市、 看護婦、刈羽郡婦	子宮頸部腺癌 IIb: 化学療法・手術・ 照射後、憎悪 (頸 部・肺転移)	子宮頸癌加療後・憎悪、低分化型腺癌、脈管侵襲高度：転移： 肺：慢性・癌性リンパ管症、甲状腺、肝、リ転：傍気管、 肺門、旁大動脈、合併症：胸水、心嚢水、イレウス、肝脂 肪沈着、胃糜爛
99-007	61才、女、小千谷 市、主婦、長岡中 央内	肝腫瘍：膿瘍疑い、 血中CA19-9 高 値、DIC	腺癌：潜在癌、尾部、4.5×4×3 cm、低分化腺癌 (CA19- 9, CA15-3)、脾静脈内侵襲、転移：肝、リ転：肝門、合 併症：閉塞性黄疸、胆血性腎症、腹水、右胸水、肝鬱血、 子宮筋腫

西暦年度-番号	年齢(生年月日)、性、仕事、住所、出所担当	臨床診断(病惱期間)	病理診断
99-008	67才、女、長岡市、電気製品修理・主婦、長岡中央内	間質性肺炎、気胸	サイトメガロウイルス感染症、間質性肺炎、消化管潰瘍
99-009	57才、男、柏崎市、金属研削工、刈羽郡内	間質性肺炎(塵肺症)、慢性関節リウマチ	間質性肺炎(塵肺症、慢性関節リウマチ、X線マイクロアナライザー:Si, C, Al, Fe)、心拡張、鬱血肝、術後癒着
99-010	20才、男、三島郡、営業会社員、刈羽郡救外	急性心不全	出血性大腸炎(病原性大腸菌O-164, VT1(-), VT2(-); O-157(+))、肺浮腫、腹水
99-011	87才、女、栃尾市、未記載、栃尾郷内	肺炎、呼吸管理下	器質性肺炎:誤飲性、化膿性、胸膜炎、慢性気管支炎、鬱血肝
99-012	58才、男、柏崎市、自営業、刈羽郡内	好酸球増多症、鬱血性心不全、左心室内腫瘍	好酸球増多症、MRSA球菌性敗血症性DIC、心筋変性、左室肥大
99-13	70才、男、郡病内科、刈羽郡内	多嚢胞成人成人型、透析下、胸水	多嚢胞成人成人型:透析下、合併症:肝嚢胞、腔水症、心肥大、右線維性胸膜炎、脾動脈瘤、慢性胃炎
99-14	52才、男、見附市、事務員(バス券販売)、長岡中央内	慢性腎炎、透析下、化膿性腹膜炎	慢性腎炎:萎縮腎、腹膜透析、硬化性腹膜炎、化膿性腹膜炎、動脈硬化症、肺石灰化症、線維性胸膜炎、胃潰瘍
99-15	男、41才、長岡市、会社員、長岡中央内	突然死(急性心不全、心筋梗塞疑い)	心筋梗塞:陳旧性+急性?、右冠動脈發育不全・狭窄、副腎リポイド減少、急性胃炎
99-16	64才、男、刈羽郡、会社員、刈羽郡内	胃癌:骨転移、リンパ節転移、未治療、DIC	胃癌:小弯、4型、S、印環細胞癌、リンパ管侵襲高度、リ転:所属、遠隔(腹腔動脈、傍大動脈、左副腎、肺門、縦隔)、胸水(左=右それぞれ1L)、肺鬱血、線維性胸膜炎
99-17	59才、男、柏崎市、刈羽郡内	食道癌未治療、DIC、敗血症性ショック、臍胸	食道癌:下部噴門部、3型、15cm、扁平上皮癌分化型、転:所属リンパ節:縦隔・噴門部、腹腔動脈リンパ節、穿孔:右胸腔、胸水:化膿性血性1000ml、アルコール性肝障害:線維症
99-18	80才、女、小千谷市、農業・主婦、魚沼内	肝腫瘍(胆管癌疑い)、胃潰瘍	胃間質性細胞腫瘍 GIST(脈管に富むので血管周皮腫と判断したがvimentin, CD34, c-kit陽性より、確定せず、GISTとした);後壁大網内、20×20×8 cm, 2290g, 転移無し、胃臓爛、左腎結石、動脈硬化
99-19	75才、女、柏崎市、自営業、刈羽郡婦	卵巣癌:癌性腹膜炎、胸水	卵巣癌:骨盤内、癌性腹膜炎、未分化癌、腹水3100ml、リ転:腹腔動脈、縦隔、胸水、胃潰瘍、回腸粘膜出血、右腎嚢胞
99-20	75才、女、専業主婦、見附市、長岡中央内	気管支喘息(長期間)、肺気腫、肺性心、血小板減少、急性腎不全、羸瘦	慢性閉塞性肺疾患、肺気腫、慢性気管支炎、プラ、膿瘍・器質化、消化管出血、胃臓爛、腔水症、左腎嚢胞、子宮筋腫、動脈硬化

西暦年度番号	年齢(生年月日)、性、仕事、住所、出所担当	臨床診断(病悩期間)	病理診断
99-21	82才、女、小千谷市、魚沼内	下行結腸腫瘍、下血、パーキンソン病、高血圧	憩室症：S状結腸、穿孔、凝血、腔水症：右胸水600ml、腹水1000ml、動脈硬化症：陳旧性、良性腎硬化症、陳旧性線維性胸膜炎、循環障害
99-22	小千谷市、69才、労務管理士、長岡中央内	食道癌、照射後状態	食道癌：照射後、原発巣遺残、扁平上皮癌、中等度分化型、脈管侵襲、浸潤転移：気管支、右肺、脾、右腎、リ転：縦隔、腹腔動脈、傍大動脈、縦隔線維化、右上肺野放射線性肺炎、腔水症、偽膜性大腸炎、心筋梗塞：陳旧性、気管支喘息疑い
99-23	83才、女、三条市、紡績工場工員→主婦、三条内	DIC、敗血症性ショック、胆嚢炎、慢性腎不全(腎硬化症性)、高血圧、左大腿骨頸部骨折術後	急性腎盂腎炎、化膿性膀胱炎、胆嚢炎(胆嚢、肝内胆管)、循環障害(鬱血肝、肺鬱血)、脾腫、副腎皮質過形成(左)、左大腿頸部骨折骨接合術後状態
99-24	79才、女、栃尾市、長岡中央内	心筋梗塞、急性貧血	心筋梗塞：陳旧性+新鮮、大腸ポリープ、動脈硬化症
99-25	55才、女、長岡市、主婦、長岡中央内	脾リンパ腫(splenic marginal zone lymphoma白血化)：化学療法後憎悪、脳症状、Dic	脾リンパ腫治療後：B cell, large cell, 脾、肝、髄液、骨髄、リンパ節：全身、肺出血・カンジダ、出血傾向
99-26	41才、栃尾市、事務員・警備、魚沼内	大腸癌、術後憎悪、癌死、家族性大腸癌疑い	大腸癌、不完全切除術後憎悪、癌死、家族性大腸癌疑い：後腹膜、左腎、傍大動脈節、左鼠径節、左腹壁、イレウス術後性、循環障害、化膿性腎炎
99-27	77才、女、柏崎市、主婦、刈羽郡外	胃癌術後状態(H97-797, C, Ant, OIIasm, 2 × 1.5cm, tub1, medullary, INFa, ly2, v1, n1-)、癌性腹膜炎、脾尾嚢胞癌疑い、肺炎	胃癌術後状態：再発 tub1, 残胃癌漿膜面局所腫瘍形成、癌性腹膜炎(2160ml)、上腹部癒着高度、空腸癒着、肺鬱血、胸水、気管支肺炎(RL)、急性食道炎：偽膜性、カンジダ性、急性膀胱炎
99-28	67才、女、主婦、刈羽郡、刈羽郡内	多嚢胞性腎症：腎、肝、(蜘蛛膜下出血)、横隔膜下膿瘍	多嚢胞性腎症：腎、肝、肝嚢胞破裂横隔膜下膿瘍、イレウス、心肥大、肺鬱血
99-29	77才、男、長岡市、長岡中央内	黄疸、左胸水、左上肺野腫瘍、全身リンパ節腫脹	出血性腸炎、肺化膿症、真菌性食道炎、胸水、肝血管腫、プラ、動脈硬化性大動脈瘤、心乳頭筋腱索線維症、萎縮性胃炎、腹膜線維性癒着
99-30	66才、男、長岡市、自営業、長岡中央内	リンパ腫 non-Hodgkin, diffuse, large B、化学療法後、肺炎	リンパ腫：化学療法後、再発：頸部、腹部傍大動脈リンパ節、気管支周囲、胸水(左、200ml)、心嚢水、良性前立腺肥大、食道糜爛、後腹膜出血

西暦年度-番号	年齢(生年月日)、性、仕事、住所、出所担当	臨床診断(病悩期間)	病理診断
99-31	78才、女、柏崎市、刈羽郡内	リンパ腫：空腸T細胞、瀰漫性、大型>小型、穿孔緊急摘出後、再燃、再度腹膜炎	リンパ腫：小腸、横行結腸、リ転：傍大動脈、合併症：腸管穿孔化膿性腹膜炎、腹水1000ml、胸水両側各300ml
99-32	82才、女、小千谷市、魚沼内	肝癌、HCV、(狭心症)、脳梗塞・痴呆	肝癌：右葉、15×15×7cm、癌肉腫(肝細胞癌+紡錐形肉腫様+横紋筋肉腫への分化)、転移無し、腹水200ml、左室肥大 430g心筋症疑い、(脳梗塞)、胃摘術後癒着
99-33	65才、女、柏崎市、農業、刈羽郡婦	卵巣癌、漿液性、Ic、化学療法+根治手術後再発、癌性心膜炎	卵巣癌：術後再燃、Ic、漿液性、局所：癌無し、転移：肝、脾、横隔膜、心膜(死因：癒着高度)、胸膜、左胸水400ml、リ転無し、肺鬱血、胸膜炎、腸管癒着
99-34	90才、女、柏崎市、刈羽郡内	転移性肝癌	胆嚢癌：頸部、転移：肝、リ転：無し、腔水症(心嚢水50ml、胸水：左500ml、右800ml、腹水500ml)、陳旧性胃潰瘍(初診時穿孔、死亡時癒着治癒)、子宮腺癌症、子宮筋腫
99-35	49才、男、電気工事、長岡市、長岡中央内	肺出血、菌血症(葡萄球菌)	肺出血、肺梗塞・塞栓症、菌血症、胃腸爛
99-36	58才、男、三島郡、長岡中央内	副甲状腺癌：術後転移：肺、右胸椎、僧帽弁閉鎖不全・逆流：術後状態	副甲状腺癌：術後転移：肺、右第10胸椎椎体肋骨弓角、僧帽弁閉鎖不全・逆流：術後状態、左房拡張(440g)
99-37	62才、男、見附市、商社員、長岡中央内	肝腫瘍、カルチノイド疑い、動注化学療法後、治療効果不変進行	肝腫瘍：カルチノイド、右葉、28×20×15cm、5750g、壊死・嚢胞、顕微鏡所見：腺腔様、EM: neuroendocrine granule+, immunostain: Grimelius+, S100+, Goα+, keratin+, CA19-9+, CA15-3+, 転移無し、血性腔水、黄疸、浮腫、食道粘膜小出血
99-38	48才、女、刈羽郡、刈羽郡婦	卵巣癌、漿液性、IIIc、術後化学療法再燃、癌性腹膜炎	卵巣癌：術後化学療法後再燃、IIIc、漿液性腺癌、局所：無し、転移：腹膜、横隔膜、肝被膜、脾被膜、リ転：無し、腹膜癒着：イレウス、誤飲、胸水(左2000ml、右1600ml)、肺炎：左上葉、肺膿瘍：φ2cm、多発、左上葉、水腎症：右、肺気腫：両肺、上葉、胸膜下、浮腫
99-39	86才、女、小千谷市、魚沼内	肺癌疑い、胸水、顆粒球増多症	肺癌：紡錐形・多核肉腫様細胞、cytokeratin(+)+ vimentin(+), 左上葉、巨大壊死性空洞、新生児頭大、11×10×7cm、左上部胸部浸潤、転移：甲状腺右葉、腹膜、リ転無し、肝嚢胞 9×7cm、3×2cm、消化管粘膜出血