

統 計

病理センター剖検輯報 第6報 (2003年度 (平成15年度、日本病理学会第46輯掲載予定分))

病理センター、病理科；病理医

五十嵐 俊彦

キーワード：JA 新潟県厚生連病理センター、剖検輯報、2003年度 (平成15年度)

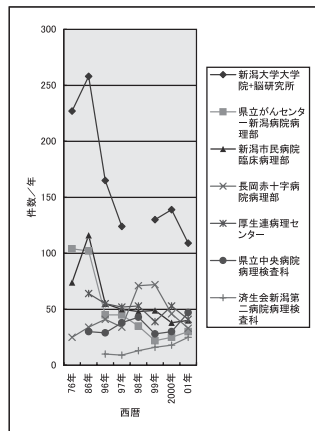
2003年度(平成15年度)の新潟県厚生連病理センター病理解剖記録を掲載しました。(表2) 研修指定病院要件に臨床病理検討 (Clinico-Pathological Conference, CPC) が重視されることとなり、一覧表にCPC実施の有無とその時に問題となった点に関して簡単なコメントを追加しました。詳しい検討内容は当施設保存の詳細な剖検輯報表に保存してありますので、希望があ

りましたら、改めて問い合わせて頂きたいと思いま

す。
新潟県厚生連関連施設での剖検例を積極的に情報開示することは、医療の質を見直す意味において意義があるのではないかと考えております。病理解剖の意義の普及と今後の厚生連医療の進歩を期待します。あわせて、県内主要施設における年間解剖件数の推移を掲載しましたので、参考にしていただきたいと存じます。(表1、図1)

表1. 図1. 新潟県内施設の剖検件数の年度別推移

| 昭和・平成 | | 51 | 61 | 8 | 9 | 10 | 11 | 12 | 13 |
|-------|-----------------|-----|-----|-----|-----|-----|-----|-------|-----|
| 登録番号 | 輯報巻数 | 19 | 29 | 39 | 40 | 41 | 42 | 43 | 44 |
| 西暦 | | 76年 | 86年 | 96年 | 97年 | 98年 | 99年 | 2000年 | 01年 |
| 11501 | 新潟大学大学院+脳研究所 | 227 | 258 | 165 | 124 | | 130 | 139 | 109 |
| 61501 | 県立がんセンター新潟病院病理部 | 104 | 102 | 45 | 45 | 35 | 22 | 25 | 30 |
| 61502 | 新潟市民病院臨床病理部 | 74 | 116 | 55 | 50 | 48 | 49 | 38 | 40 |
| 61503 | 長岡赤十字病院病理部 | 25 | 34 | 41 | 34 | 71 | 72 | 46 | 33 |
| 61504 | 厚生連病理センター | | 64 | 55 | 52 | 53 | 39 | 53 | 41 |
| 61509 | 県立中央病院病理検査科 | | 30 | 29 | 38 | 43 | 28 | 30 | 47 |
| 61512 | 済生会新潟第二病院病理検査科 | | | 10 | 9 | 13 | 16 | 18 | 25 |



謝辞

例年、一年間分の臓器整理・火葬時に、解剖慰霊祭を施行しておりますが、改めて、病理解剖に協力いただいた御遺体提供者の御冥福をお祈りするとともに、

その御家族・親戚、日々の献身的治療並びに解剖承諾に努力された医療スタッフの皆様へ御礼を申し上げます。

英文抄録

An annual report of pathological autopsy cases in Pathology Center of JA Niigata Prefecture from 2003 (Heisei 15th) was listed in this paper.

Statistics. Annual report of pathological autopsy cases in Pathology Center of JA Niigata Prefecture

Key word: Pathology Center of JA Niigata Prefecture, annual report of pathological autopsy, 2003 (Heisei 15)

Department of Pathology, Pathology Center; Pathologist Toshihiko Ikarashi

表2. 2003年度(平成15年度)剖検一覧表

| 西暦年度-番号(実施月/日、時:分) | 年齢(生年月日)、性、仕事、住所、出所担当 | 臨床診断(病悩期間) | 病理診断 | CPC実施状況 | 問題点 |
|-------------------------------|--|---|--|---|-----------------------------|
| 03-001 (01/08, 09:00) | 70才 (1932/04/07)、男、?、長岡市、長岡中央救外(長尾医院) | 突然死(数時間)、心房細動・うっ血性心不全(2週間)、高血圧(18年)、痛風(9年)、(既往:腰椎ヘルニア手術、胆嚢摘出術後) | 肺動脈血栓症(両側起始部、一部壁側器質化、比較的早期)、洞房結節脂肪細胞置換・線維化、心嚢液、顔面うっ血、脾うっ血; 副病変: 心肥大、左冠動脈前下行枝硬化、右冠動脈軽度形成不全、前立腺肥大、粥状動脈硬化軽度、腎嚢胞(左右φ5mm, 右φ5cm) | 03/07/16, CPC | 肺梗塞は心臓または下肢・骨盤静脈からの血栓なのか否か |
| 03-002 (01/22, 09:00) 死亡01/21 | 75才 (1927/03/31)、男、理容師、古志郡、長岡中央佐藤英夫 | 間質性肺炎(11年)、慢性関節リウマチ(4年)、肺炎菌症(2週)、咯血(2月半)、慢性脾炎(25年)、MPO-ANCA(6年)、蛋白尿(9年)、気胸(8年)、胃潰瘍胃重全摘(47年)、プレドニン5mg/日x5年 | 主病変: 間質性肺炎、左肺蜂窩肺・S6嚢胞形成凝血(略血原因)、両側気管支内血腫(死因); 副病変: 肺日時が困難であったアスペルギルス症、粥状動脈硬化中等度、ステロイド投与医原性副腎皮質萎縮、胃潰瘍胃重全摘 Billroth II 再建癒着 | 03/06/18, CPC: Aspergilloma の確認可能な日時が困難であった。肺動脈血時を考慮すべきであった。リウマチ性肺線維症が否定できない。 | |
| 03-003 (01/23) | 59才 (1943/4/17)、運転手、男、三条市、三条内伊藤 | 呼吸困難(1月)、気管支喘息(?)、肺気腫(?)、肺結核(?) | 肺癌(左上葉、瀰漫性、腺癌、G4、粘液陽性(PAS, 消化 Alcian blue pH2.5)、免疫染色(CA15-3+, Human Milk Fat Globule+, Ber-EP4+, PTH-, α-FP-, CEA-, CA19-9-, Renal cell carcinoma Ag-, Hepatocyte-specific Ag-, PSA-, lung surfactant antigen-), 未治療、転移: 左癌性リンパ管症、左癌性胸膜炎・胸水3000ml、癌性心膜炎・心嚢液30ml、肝: 多発性、φ3-5mm, 左肺門リンパ節); 副病変: 肺化膿症(両側性、瀰漫性、高度)、肺結核(両側性、上中葉瀰漫性結節性)、肺気腫(右下葉)、胆汁うっ滞(右心不全性) | | |
| 03-004 (01/28) | 80才 (1922/10/5)、男、事務(会社役員)、長岡市、長岡中央内伊藤 | 多発性骨髄腫(?)、肺炎(2週)、肺気腫、喘息 | 多発性骨髄腫: 胸骨骨髓内形質細胞増生巣、免疫染色:IgA, κ, IgHVDJ rearrangement; 副病変: 混合性肺炎(両肺、中下葉)、喀痰気管支閉塞、肺気腫、プラ、洞結節萎縮、胸水、肝細胞変性(中心静脈周囲空胞変性)、胃過形成ポリープ(U, Ant, 1x1x0.2cm, Ila)、左線維性胸膜炎癒着、右上腹部癒着、動脈硬化軽度、医原性副腎皮質萎縮 | | |
| 03-005 (01/31) | 79才 (1923/2/10)、女、?、長岡市、長岡中央内小幡 | 脳底動脈血栓症 | 脳底動脈血栓症(後頭葉・脳幹融解壊死); 副病変: 陈旧性心筋梗塞(後下壁、φ3cm、小梢冠動脈閉塞)、胃出血、間質性肺炎(両肺、肺底、胸膜下)、気管支肺炎、肺うっ血(右下葉)、動脈硬化症軽度、左上腹部線維性癒着 | | |
| 03-006 (02/02, 14:00) | 84才 (1918/3/4)、女、?、三島郡、長岡中央内富所 | 肺癌、胆嚢癌、突然死 | 二重癌: 1.肺癌(左上葉、S1+2、3x2cm、腺癌、中等度分化型、乳頭状>細気管支肺胞、surfactant apoprotein+, 転移: 左肋骨φ3cm、肺門・縦隔リンパ管、未治療)+腫瘍漿膜面壊死出血(左胸腔内出血200ml)、2.肝癌(S4S8、塊状、φ15x10cm、肝細胞癌、α-fetoprotein+, 転移: 肝内散在性、癌性腹膜炎、未治療)+腫瘍漿膜面壊死出血(腹腔内出血3800ml:死因); 副病変: 心肥大、線維性胸膜炎(左肺、散在性、癒着)、心嚢液(漿液5ml)、粥状動脈硬化軽度 | | |
| 03-007 (02/04, 16:00) | 73才 (1929/6/3)、男、?、三島郡、長岡中央内富所 | 脾腫+慢性脾炎 | 脾腫(脾頭体、手拳大、腺癌、分化型、乳頭状、一部粘液性、穿通; 胃十二指腸)+慢性脾炎; 副病変: 出血壊死性小腸大腸炎(強出血、グラム陽性球菌、死因)、肺鬱血、肝鬱血、動脈硬化軽度、副腎萎縮、後腹膜脂肪硬化 | | |
| 03-008 (02/16, 8:00) | 60才 (1942/04/02)、男、?、長岡市、長岡中央西村 | 大腸癌術後、腸管出血(吻合部疑い)、貧血、DIC、アルコール性肝障害 | 大腸癌(上行、術直後、播種(横隔膜)、敗血症(離開手術創、気管肺: グラム陰性杆菌、腹膜、脾腫、肝腫大)、DIC(肺、血胸水); 副病変: 大腸びらん(数箇所、開放性)、水腎尿管管症(右、小骨盤移行部癒着閉塞性)、アルコール性肝障害(散在性巣状壊死脱落)、大腸腺癌、胃潰瘍遠位胃部分切除 Billroth-I 再建後の上腹部術後癒着+今回大腸癌術後線維素性癒着、大腸間膜血栓(前横行結腸領域) | | |
| 03-009 (03/10, 10:00、局所: 脳) | 54才 (1948/9/6)、男、会社員、長岡中央内小幡 | 糖尿病: インスリン治療中、低血糖性脳障害(9日)+腎不全 | 大脳皮質神経細胞脱落 | | |
| 03-010 (03/18, 14:30) | 38才 (1964/8/31)、男、?、見附市、長岡中央内小幡 | 胃癌(肝転移、手術適応無、抗腫瘍治療中、4月) | 胃癌(L, Less, 4, por>ub2,tub1, 巨細胞、尿管侵襲高度、HCG陽性腫瘍、進行癌、抗腫瘍治療中、浸潤: 胃周囲・大網・左上腹部後腹膜・脾、転移: 癌性腹膜炎、肝(瀰漫性結節性)、横隔膜(瀰漫性)、癌性胸膜炎、肺(4mm)、所属リンパ節、傍大動脈リンパ節) | | |
| 03-011 (03/20, 9:30) | 90才 (1912/7/1)、女、?、長岡市、長岡中央内大野 | インフルエンザ感染(4週)、消化管出血、胸腰部脊髄横断性麻痺 | 十二指腸潰瘍、多発性、UI-IV、消化管内強出血: 食道-直腸、500-600ml、偽膜性大腸炎(グラム陽性連鎖球菌)、副病変: 腔水症(腹水: 血性漿液性1000ml、左胸水: 漿液性600ml、右胸水: 漿液性200ml)、食道薬癆、肝線維症疑い、肺うっ血、左腎嚢胞 8cm | | 胸腰部全制したが、明瞭な脊髄変性病変が確認できなかった |

| 西暦年度一 番号(実施 月/日、 時:分) | 年齢(生年 月日)、性、 仕事、住所、 出所担当 | 臨床診断(病価期間) | 病 理 診 断 | CPC 実施状況 | 問題点 |
|--|---|--|--|--|---|
| 03-012 (03/22, 16:00) | 83才(1919 /3/30)、女、 長岡市、長岡 中央内八幡 | 糖尿病(26年):狭心症: 冠動脈硬化・左大伏在静脈 血栓による大動脈-冠動脈 バイパス手術後(5年)、 腎機能低下(17年)、外傷 性右硬膜外血腫(死因)、 転移性肝腫瘍 | 主病変:糖尿病(脾ラ氏島硝子化、動脈硬化症、冠動脈硬 化・左大伏在静脈血栓による大動脈-冠動脈バイパス手術 後血管開存、腎皮質萎縮・腎糸球体硬化)、外傷性右硬膜外 血腫(死因)、大腸癌(Ra-RS、Dors. 3, 5x3x1.5cm, 中等 度分化型管状腺癌、NSE+/、CD56-, neuroendocrine-)、副病変:胆石(胆道、ビリルビン結石、φ<1cm、 5個)、子宮筋腫(体部、右、漿膜下、φ2cm、石灰化)、腔 水症(左胸水:200ml、血性漿液性、右胸水:250ml、血性 漿液性、腹水:200ml、漿液性)、術後癒着(心膜、虫垂癒 着部、左上腹部)、骨髄軽度低形成、縮瞳左右差無し | 03/05/14, CPC | |
| 03-013 (03/28, 19:45) | 75才(1927 /05/19)、農 業、刈羽郡、 刈羽郡内筒井 | 右肺癌(2月)、顆粒球増 多症(2月)、高カルシウム 血症(2月)、肺気腫、 高血圧(9年)、MRSA キヤ リア | 主病変:肺癌(右下葉、瀰漫性、未分化腺癌)細気管支肺 胞癌、進行癌、免疫組織化学:G-CSF+, PTHrP-, 未治 療、浸潤:瀰漫性右痛性胸膜炎、転移:右肺門リンパ節大 豆大少数個、腫瘍随伴症候群:G-CSF 112pg/ml (<39), PTHrP=97.9mMol/L(<55.3), PTH=5pg/ml (10-50), 高カルシウム血症、成熟顆粒球8万)、副病変:肺気 腫・プラ(右中葉、左肺胸膜下)+右肺上葉器質化虚脱癒 着+左肺線維索性胸膜炎(左右合計200g)、細胞腫、甲状 腺腺腫(右下極、1.5cm、濾胞性腺腫)、動脈硬化症中等度、 嚥食、骨髄:正常、死因:肺癌+呼吸不全 | 03/10/28, CPC: G -CSF, PTHrP 産生腫瘍 疑い | 10/28, CPC: ホ ルモン産生 腫瘍か? (03/12/ 12:免疫染 色上、G- CSF陽性疑 い、PTHrP 陰性) |
| 03-014 (04/11, 17:00) | 80才(1923 /1/5)、男、農 業、中頸城郡、 上越内小田 切・竜馬 | 胸水(両側)、呼吸困難(3 月)、糖尿疑い(HbA1c 5.6%) | 主病変:1. リンパ腫疑い(ホジキン病、リンパ球優位型 古典型、潜在癌、縦隔・腹腔リンパ節(φ2cm)、脾腫(340 g)、胸膜>肺実質、脾(顕微鏡的)、腹膜(φ3mm、粟粒結 節様、多数)、後腹膜(顕微鏡的)、肝臓(門脈、顕微鏡的)、 合併症:胸水(両側性:左900ml、右150ml、血性漿液性、 腹水:300ml漿液性)、2. 腎癌(潜在癌、ラテント癌、早 期癌、左、F、外、φ1.5cm、被膜有り、明細胞、G1、転 移無し)、副病変:1.消化管粘膜小出血、2.肝内胆汁鬱滞、3. 動脈硬化軽度 | | |
| SN 03-015 (04/21, 19:00) | 62才(1940 /6/12)、女、? 長岡市、長岡 中央外新国 | 肝腫瘍、抗癌剤治療中(4 月) | 主病変:胆管細胞癌(進行癌、抗癌剤治療中、S67、10x5cm、 中等度分化型管状腺癌、80-90%壊死、一部遺残、転移: 大網パンケーキ状、癌性腹膜炎・腹水 5000ml、リンパ節 #8、12、φ2cm)、副病変:1.気管支肺炎、2.肺出血:散 在性、φ2cm、3.異型性腺腫様過形成、右肺下葉、φ4mm、 4.黄疸、5.るいそう | | |
| SN 03-016 (2003/5 /2.12:5 30) | 81才(1922 /2/9)、男、? 長岡市、長岡 中央脳外谷 口 | 脳幹部脳血管障害(3週) | 動脈硬化症、脳幹部被蓋部・底部背側の出血と軟化壊死、 第4脳室出血 | | |
| SN 03-017 (2003/5 /8.21:45) | 49才(1954 /6/31)、男、 南魚沼郡、長 岡中央脳外 | 脳出血(右側後頭部)(0 日) | 脳出血(右側後頭部:血腫110g、脳室拡大、第4脳室血腫、 橋出血) | | |
| SN 03-018 (2003/5 /12.10:30) | 64才(1939 /4/24)、男、技師、 柏崎市、刈 羽郡内佐藤 | 間質性肺炎(6月)、心房 細動(21年) | 主病変:間質性肺炎、胸膜下、両肺瀰漫性肺胞出血、副病 変:洞結節:脂肪置換、心拡大、腎鬱血、回腸上部出血、 肝:空胞変性、胸膜炎 | | |
| SN 03-019 (2003/6 /6.14:00) | 72才(1930、8.1. /、女、主婦、 燕市、三条 内長谷川 | 糖尿病(2型、23年)、肝 硬変(13年前:脂肪肝) | 主病変:乙型肝炎硬変+肝細胞癌(S6、早期、φ0.5cm、Ed- mondson 1型、α-fetoprotein+, 他にもφ1cm大細胞密度 高度結節が多発しているが、α-FP陰性のため、単一病変 のみとした)、副病変:腔水症(腹水8L、胸水2.5L、1L)、 肝腎症候群+糖尿病性腎症(23年、2型、然軽度、硝子化) | | |
| SN 03-020 (2003/6 /10.4:00) | 79才(1923 /6/10)、女、? 刈羽郡、長 岡市、佐藤 川、佐藤 | (発熱のため)敗血症性疑 いの循環不全、腎不全(5 日、救急外来)、脳梗塞・ 脳血管性痴呆・胃瘻管理 (5年) | 主病変:真菌性化膿性気管支肺炎(酵母型、カンジダ疑 い)、線維性胸膜炎、副病変:胃瘻(+/-)、チューブ栄養 による肝脂肪変性、(脳梗塞、血管性痴呆) | 03/09/02, CPC | |
| SN 03-021 (2003/6 /12.17:00) | 86才(1917 /4/23)、女、? 刈羽郡内筒井 | 頭頂頭皮原発血管肉腫切除 後状態、左血胸(転移疑い) | 主病変:頭頂頭皮血管肉腫(切除後状態、再発無し)+左 上葉空洞(S1+2、φ3cm、グラム陽性球菌感染、合併症: 胸腔内穿孔、左血胸(死因)、凝血器質化、瀰漫性肺胞障害)、 副病変:肺うっ血、右胸水(400ml)、肝うっ血、胆汁 うっ滞、動脈硬化症中等度、左足末梢壊疽(閉塞性動脈硬 化症)、回腸イレウス術後癒着、脾脂肪浸潤軽度 | | |
| SN 03-022 (2003/6 /20.2:50) | 41才(1961 /6/20)、男、? 栃尾市、長岡 中央脳高橋 | 右副腎癌(転移:脊椎、肝、 脳第3脳神経、アドレナリ ン高値、2月)、出血傾向 | 主病変:副腎髄質癌(悪性混合性神経内分泌神経腫瘍、右、 潜伏癌、12x10x10cm、腹膜腹膜穿孔、浸潤:癌性腹膜炎(副 腎浸潤露出周囲腫瘍壊死部分よりの腹腔内出血3L以上(凝 血少なく、純粋な血性より、急激な大量出血が死因と判断 された))、肝、転移:両肺(癌性リンパ管症、腫瘍形成)、 硬膜外、(椎体:画像上)、免疫染色(pheochromocytoma/gan- glioneuroma):CD56(+/+), S100(-/+), chromogranin A(+/+), Go-α(-/+), NSE(+/+), myelin-ba- sic protein(-/+), 副病変:全身皮膚神経線維腫症 | 03/10/15, CPC | |

| 西暦年度-実施番号(実施月/日/時:分) | 年齢(生年月日)、性、仕事、住所、出所担当 | 臨床診断(病価期間) | 病 理 診 断 | CPC 実施状況 | 問題点 |
|--|---|---|---|----------|--|
| SN 03 - 033 (2003 / 10 / 10, 08 : 00) | 58才 (1944 / 10 / 26)、女、?、長岡市、長岡中央救外中田 | 突然死 (DOA、呼吸困難らしい)、喘息、糖尿病 | 主病変: 喘息 (粘液栓、好酸球浸潤、死因)、副所見: 1. 間質性肺炎、2. 肝線維症 (一部肝硬変への移行が示唆された)、3. 胸腺癒着 (両側、上肺野、線維性)、4. 動脈硬化軽度 | | 突然死: 解剖時心臓検査依頼 |
| SN 03 - 034 (2003 / 10 / 24, 08 : 30) | 77才 (1924 / 10 / 25)、男、南谷科、長岡市、長岡中央内富所 | 不明熱 (4月)、ぶどう膜炎 (2月)、自己抗体陽性 (1月、血管炎疑い、ステロイド投与)、腎不全 (8日、透析導入)、腹壁血腫 (1日)、既往: 食道癌 EMR (2年、再発なし) | 主病変: 顕微鏡的多発血管炎 (抗核抗体陽性、MPO-ANCA (P-ANCA) 陽性、腎: 小動脈壊死性血管炎周囲出血、糸球体: 観察した96糸球体中2個が crescent 形成、2個が sclerotic、腹壁下腹部筋層深部より腹膜下血腫形成 (2000 ml)、食道癌再発なし、副所見: 1. 洞結節萎縮、2. 胸水 (両側性、各300ml、黄色、混濁)、腹水 (少量、漿液性、30ml)、3. 気管支拡張症 (右上葉、中等度)、4. 老人性肺気腫 (右上葉、軽度)、5. 陳旧性肺結核 (両側性、肺尖部、胸腺癒着)、6. 動脈硬化症 (軽度)、7. 陳旧性腹膜炎 (脾癒着、周囲癒着)、8. 腰椎穿刺: 陰性 | | |
| SN 03 - 035 (2003 / 11 / 11, 12 : 00) | 83才 (1920 / 11 / 1)、女、?、長岡中央救外岩島 | 突然死 (外来受診時)、大動脈瘤破裂疑い | 主病変: 解離性大動脈瘤 (DeBakey II 型、上行性大動脈、大動脈弁より3cm 遠位、前面、2cm 水平裂隙、剥離: 大動脈弁-左鎖骨動脈分岐部、中膜囊胞性変性: ムコイド沈着、心タンポナーデ 300ml)、副病変: 右卵巣線維腫 3cm、左副腎皮質腺腫 5mm、線維素性胸膜炎: 両側性、上中肺野、易剥離性、動脈硬化軽度・石灰化稀、腰椎穿刺液清、蘇生肋骨骨折、胃内容: 半消化500ml | | |
| SN 03 - 036 (2003 / 11 / 24, 12 : 30) | 75才 (1928 / 05 / 27)、男、?、小長岡中央内福田 | 呼吸困難突然死、硬膜外血腫+脳梗塞: 臥床状態、血中胆道系酵素上昇、十二指腸潰瘍病後 | 主病変: 蜂巣肺+肺炎 (右肺: 瀰漫性、左肺: 下葉) + プラ (両下葉高度、胸膜直下) 分泌物貯留高度+気管炎+気管内腔狭窄、副病変: 1. 右胸腺癒着: 瀰漫性、左胸腺癒着: 土肺、軽度、局部的、2. 左胸水: 40ml、3. 大腸粘膜炎: 下行結腸上部、20cm 長、4. 総胆管拡張、5. 動脈硬化無し | | |
| SN 03 - 037 (2003 / 11 / 27, 13 : 30) | 65才 (1937 / 12 / 13)、男、?、三条市、三条内吉田 | 下咽頭癌照射後憎悪、肝転移 | 主病変: 咽頭癌 (右下咽頭、3.5x3cm、扁平上皮癌、分化型、原発巣: 照射無効、浸潤: 甲状腺右葉、右軟部組織、頸部リ転: 右リンパ節15mm、左リンパ節6mm、転移: 両肺 (低分化、癌性リンパ管症)、肝、(骨)、照射後憎悪) | | |
| SN 03 - 038 (2003 / 12 / 04, 15 : 30) | 76才 (1927 / 02 / 15)、女、?、長岡市、長岡中央救外脳北北澤 | 心房細動・高血圧・肥大型心筋症疑い・脂肪肝・腎結石・椎骨基底動脈循環不全 (9年、開業医)、心原性左側大脳塞栓症疑い (画像上左側前頭葉、側頭葉陳旧性多発硬塞巣、左脳梁局動脈・中大脳動脈 M2 末梢閉塞) リハビリテーション中 (3週)、院内歩行訓練直後車椅子上で突然死 (大動脈瘤解離心タンポナーデ疑い) | 主病変: 突然死 (心原性疑い: 洞結節萎縮・脂肪浸潤、房室結節周囲硬塞、不整脈疑い) + 不整脈性心肥大、陳旧性心原性右大脳塞栓症リハビリテーション中車椅子上突然死、副病変: 陳旧性心筋梗塞: 左前壁心内膜厚1.5cm、下行結腸憩室、子宮病出術後状態 | | |
| SN 03 - 039 (2003 / 12 / 07, 21 : 30) | 71才 (1932 / 07 / 07)、男、?、農業、柏崎市、刈羽郡内佐藤 | 脾腫疑い (7月)、脾周囲線維化、脾部分での門脈閉塞、急性呼吸促進症、糖尿病、アルコール性脂肪肝 | 主病変: 脾腫 (脾頭・体、6x3cm、浸潤型、浸潤性脾管瘤、管状腺瘤、高分化型、門脈侵襲・閉塞、局所リンパ節転移、閉塞性萎縮)、副病変: 慢性腹膜炎・高度癒着、腹水: 1550ml、肺鬱血・浮腫、胸水 (左: 900ml)、胸腺癒着: 右、心拡張、黄疸、肺気腫: 上葉、φ4cm、胆汁ドレーン: 心高部正中、胆嚢摘出術後: 右季肋部 | | 解剖時、脾臓、炎かたつた上如門侵し、脾臓が明か、臨牀の指摘で、癌内閉塞していた。 |
| SN 03 - 040 (2003 / 12 / 10, 13 : 30) | 65才 (1938 / 02 / 22)、男、?、柏崎市、刈羽郡内井田 | 突然死 (遺跡発掘中、便所)、高脂血症 | 主病変: 急性心筋梗塞疑い (両側冠動脈近位部硬化狭窄: 右冠動脈近位部80-90%狭窄、左冠動脈近位部と前下後枝30%狭窄、左室中央内側の前壁壁・後下壁蒼白、鬱血) + 洞結節萎縮、副所見: 動脈硬化軽度、下行結腸憩室 2cm x 3cm、腰椎穿刺: 陰性 | | |
| SN 03 - 041 (2003 / 12 / 30, 8 : 50) | 77才 (1926 / 09 / 03)、女、農業、長岡市、長岡中央内吉川 | 胆嚢癌 (7月末治療、保存療法)、血清 IgG 4 高値 (175 mg/dl (<70)、自己免疫性脾炎疑い)、胆石・糖尿病病歴 (10年)、白内障手術 (65才) | 主病変: 胆嚢癌 (φ5cm、tub1、浸潤: 周囲肝組織・閉塞性肝内胆管炎、十二指腸・粘膜露出血による血便、未治療、胃空腸バイパス、脾頭部浸潤による閉塞性脾管拡張)、副病変: 1. 間質性肺炎 (下葉、胸膜下、軽度)、2. 動脈硬化症、軽度、3. 嚢腫、4. 左眼球外傷性失明、5. 自己免疫性脾炎疑い (びまん性リンパ球浸潤、線維化軽度、血中 IgG 4 高値、IF: IgG, C1q 血管内皮陽性) | | 自己免疫性脾炎の可能性 |
| SN 03 - 042 (2003 / 12 / 30, 22 : 00) | 69才 (1934 / 11 / 23)、男、岩船郡、村上内瀬賀 | 心房細動、慢性腎炎内シヤント作成第1病日、急性腹症、突然死 (腹部大動脈破裂疑い) | 主病変: 上腸間膜動脈動脈瘤解離 (腸間膜内出血、腹腔内出血850g、急性腹症発症後2時間突然死、肝疾患合併症無し)、副所見: 1. 慢性腎炎透析開始 | | |