

統 計

病理センター剖検輯報 第8報(長岡中央総合病院病理部 第1報)
—2005年度(平成17年度、日本病理学会第48輯掲載予定分)—

長岡中央総合病院病理部；病理医

五十嵐^{いかり}俊彦^{としひこ}

キーワード： JA新潟県厚生連、剖検輯報、2005年
度(平成17年度)

英文抄録

2005年度(平成17年度)のJA新潟県厚生連解剖記録を掲載しました(表2)。詳しい検討内容は当施設保存の詳細な剖検輯報表に保存してありますので、希望がありましたら、改めて問い合わせ頂きたいと思ひます。

新潟県厚生連関連施設での剖検例を積極的に情報開示することは、医療の質を見直す意味において意義があるのではないかと考えております。病理解剖の意義の普及と今後の厚生連医療の進歩を期待します。あわせて、県内主要施設における年間解剖件数の推移を掲載しましたので、参考にしていただきたいと存じます(表1、図1)。

Statistics. Annual report of pathological autopsy cases in Pathology Center of JA Niigata Prefecture

Nagaoka Central General Hospital, Department of Pathology, Pathologist
Toshihiko Ikarashi

An annual report of pathological autopsy cases of JA Niigata Prefecture in 2005 (Heisei 17th) was listed in this paper.

Key word: JA Niigata Prefecture, annual report of pathological autopsy, 2005 (Heisei 17)

謝辞 改めて、病理解剖に協力いただいた御遺体提供者の御冥福をお祈りするとともに、その御家族・親戚、日々の献身的治療並びに解剖承諾に努力された医療スタッフの皆様に御礼を申し上げます。

表1、図1. 新潟県内施設の剖検件数の年度別推移

昭和・平成	51	61	8	9	10	11	12	13	14	15
登録番号 輯報巻数	19	29	39	40	41	42	43	44	45	46
西暦	1976年	1986年	1996年	1997年	1998年	1999年	2000年	2001年	2002年	2003年
11501 新潟大学大学院+脳研究所	227	258	165	124		130	139	109	108	104
61501 県立がんセンター新潟病院病理部	104	102	45	45	35	22	25	30	33	23
61502 新潟市民病院診療部病理科	74	116	55	50	48	49	38	40	34	37
61503 長岡赤十字病院病理部	25	34	41	34	71	72	46	33	37	37
61504 厚生連病理センター		64	55	52	53	39	53	41	74	42
61509 県立中央病院病理検査科		30	29	38	43	28	30	47	58	39
61512 済生会新潟第二病院病理検査科			10	9	13	16	18	25	20	15

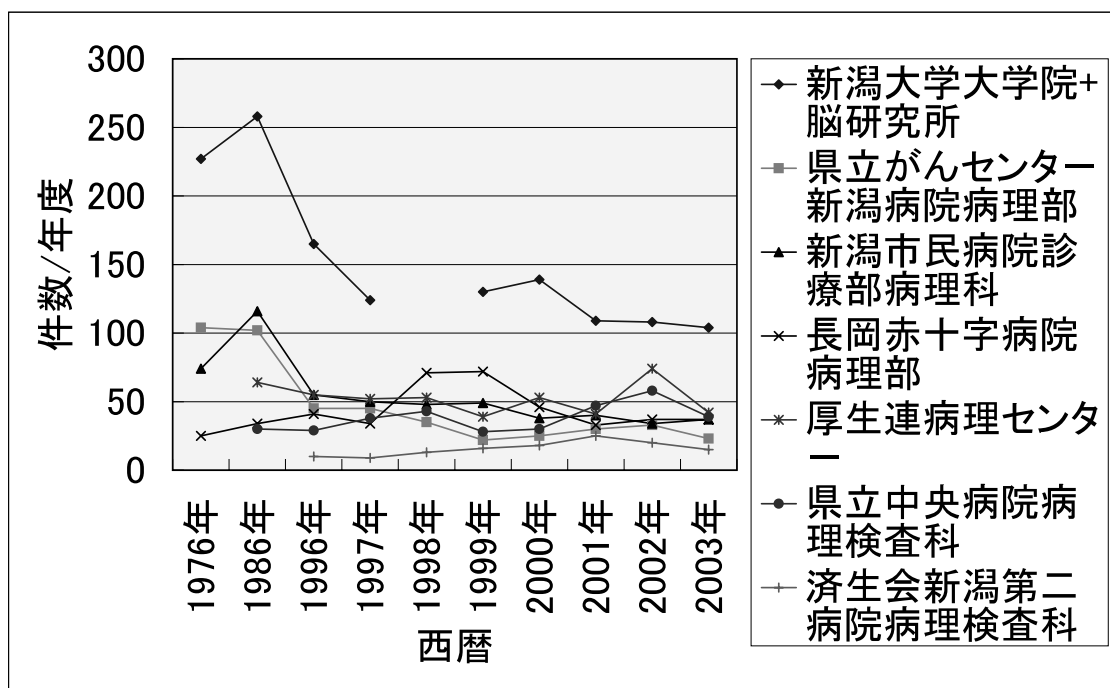


表2 2005年度剖検輯報一覽表

西暦年度—番号 (実施月/日、 時:分)	年齢(生年月日) 性、仕事、住所 出所担当	臨床診断(病価期間)	病 理 診 断	CPC 実施状況
SN 05 - 001 (2005/01/ 02,18:30,五十 嵐・長谷川)	82歳(1924/ 12/04) 女、?、長岡市、 長岡中央内中村	心筋梗塞(8年前、下壁梗塞、右 冠動脈末梢部完全閉塞、左冠動脈前 下行枝中央部高度狭窄、血栓溶解療 法、1年前:側壁虚血性ECG、心 不全)、慢性腎不全	主病変:心筋梗塞(1.陳旧性:下壁>前側壁、右冠動脈 器質化閉塞:近位部、中央部~末端部、2.新鮮:左冠動 脈赤色血栓:主冠部~前下行枝近位部、回旋枝、3.冠動 脈高度狭窄)、副所見:動脈硬化症、腎硬化症:硝子化 (DIC)、肺器質化:左右、散在性、斑状、φ3cm、胸 水:左右:漿液性、各200ml、子宮筋腫1cm、術後癒着	
SN 05 - 002 (2005/01/ 10,05:00,五十 嵐・大瀧)	80歳(1924/ 08/31) 男、?、柏崎市、 郡病内(林)	肺癌(右上葉、腺癌、pT4 NoMo、 4年9月前:上葉切除術、3年 3月前:多発性肺転移抗癌剤、8 月前:右大脳皮質転移・左半身麻 痺)、20日前:救急外来・入院・抗 生物質投与	主病変:肺癌(右上葉、腺癌、乳頭状+細気管支・肺胞 上皮、高分化型、上葉切除+抗癌剤+イレッサ、転移: 右大脳皮質(左片麻痺)・両肺、右横隔膜)+S状結腸・ 直腸(出血壊死、穿孔、化膿性腹膜炎、グラム陽性球菌)、 副所見:うっ血肝	2005/05/31
SN 05 - 003 (2005/02/ 08,12:30,五十 嵐・長谷川)	62歳(1943/ 01/25) 男、?、三島郡、 長岡中央救外脳 外北澤	雪下ろし転落事故(DOA)、頸椎骨 折(C2)	主病変:頸椎骨折、延髄頸部脊髄くも膜下出血、副所見: 腎うっ血	
SN 05 - 004 (2005/02/ 17,14:30,五十 嵐・小杉)	79歳(1925/ 09/15)、男、? (鉄道)、長岡 市、長岡中央内 山本、梅田、股	糖尿病(II型:38歳、41年前より)、 糖尿病性網膜症:8年前、白内障 手術:7年前、高血圧・慢性腎不 全:4年前、透析:2年前)、気管 支喘息(4年)、右大腿骨骨折(6 年)、うっ状態、心不全(9月、胸 痛:2月、腔水・呼吸困難・発熱・ CRP=30:1月)、入院管理下突然 死	主病変:糖尿病性腎症・透析下、び慢性高度癒着性心外 膜炎、両側下肺野高度癒着性胸膜炎・両側胸水、副病変: 高度動脈硬化症、心肥大、陳旧性心筋梗塞(左冠動脈起 始部より1cm部分0.5cm長90%≦狭窄、左室心内膜 側:外側>後壁)	2005/03/16
SN 05 - 005 (2005/03/ 07,10:30,五十 嵐・戸田)	73歳(1931/ 09/10)、男、 建築、長岡市、 長岡中央内稲田	二重癌(1.胃癌:UM, Ant, 3 型、 傍大動脈節転移、化学療法後 2月、2. S状結腸癌:2型)	主病変:二重癌(1.胃癌:UM, 3型, 20x15cm, 未分 化癌、神経内分泌癌疑い(リンパ球マーカー陰性、上皮 性マーカー陰性、CD56+/-, vimentin+/-, α-SMA-CD 34-, S100-, chromograninA-, NSE-, c-kit-)、化学療 法後、転移:肝、腹膜(腹水300ml)、リンパ節(局所、 傍大動脈、ウイロヒヨウ)、2.S状結腸癌:1型, 0.7x 0.7x0.3cm, mp, tub 1, ly 0, v 1)、副病変:両側胸水(左 400ml、右500ml)、肺水腫、気管支肺炎:軽度、動脈 硬化症:中等度	
SN 05 - 006 (2005/03/ 11,15:30,五十 嵐・大瀧)	75歳(1929/ 03/27) 女、?、三島郡、 長岡中央内富所	二重癌(1.大腸癌、進行癌、術後、 再発無し、2.脾癌、進行癌、肝転移)	主病変:多重癌、三重癌(1.大腸癌:進行癌、術後、再 発無し、2.脾癌:体尾部、5x3cm, tub 1、転移:腹膜 (癌性腹膜炎、腹水1000ml)、肝、門脈(赤色血栓・ 回腸・右側大腸出血)、所属リンパ節、3.肺癌:ラテ ント、左、下葉、1cm、細気管支肺胞上皮癌、転移無し)、 副所見:腎結石・水腎症:軽度・慢性腎盂腎炎、右卵巣 粘液性囊胞腺腫(手拳大)、動脈硬化症:軽度、腎囊胞: 左	
SN 05 - 007 (2005/03/ 12,21:00,五十 嵐・大瀧)	88歳(1916/ 09/23) 女、?、長岡市、 長岡中央内	慢性腎不全(透析下)・透析中突然 死	主病変:萎縮腎、副所見:心肥大、動脈硬化軽度、右線 維索性胸膜癒着、左下葉肺炎:誤飲性肺炎疑い、左腎腺 腫(ラテント、左、下極、2cm、オンコサイトーマ)、 両側胸水(各10ml、漿液性)、副腎皮質リポイド減少、 胆砂、両側上肢出血斑、胃外癒	
SN 05 - 008 (2005/03/ 13,16:00,五十 嵐・大瀧)	78歳(1926/ 10/16)、男、 教師、柏崎市、 刈羽郡内漆山	リンパ腫(1.Tリンパ腫、咽頭: CSIIA, 1992より頸部腫痛自覚、原 発巣を化学療法・放射線治療、2 年後頸部・鼠径部再発:化学療法、 10年後頸部再発:化学療法、全経 過10年、2.Bリンパ腫、胃、 DMBCL、胃部分切除、CSIE、術後 4年局所再発無し、照射後甲状腺 萎縮、消化管穿孔、DIC、痙攣、乏 尿	主病変:Bリンパ腫(DMBL, 1.咽頭両側頸部リンパ節 発症、化学療法・放射線治療後、死亡時まで頸部の再発 が反復し治療中:2.胃、U, pOIIa+Hc, 3.3x2.5cm, sm 2, n 0, 胃部分切除、胃周囲局所再発無し、3.直腸Rs、 4x4x1cm、憩室症で直腸対側憩室穿孔、グラム陽性 連鎖球菌性化膿性腹膜炎・膿性腹水1000ml・イレウ ス)、多発性脳梗塞、副所見:両側性胸水(左400ml、 右800ml)、術後消化管癒着、脂肪腫、逆流性胆汁性食 道炎、肺炎:器質化、喀痰多量、照射後甲状腺萎縮	
SN 05 - 009 (2005/03/ 15,07:00,五十 嵐・片桐)	83歳(1921/ 12/23) 男、?、長岡市、 長岡中央内股	糖尿病(II型、22年:慢性腎炎)、 脑梗塞(右麻痺、13年)、白内障手 術(5年)、感染症(20日)	主病変:(脑梗塞)、(糖尿病+慢性腎不全+高血圧)、 感染症(偽膜性大腸炎+出血性小腸炎、グラム陽性杆 菌)、副所見:糖尿病性腎症、陳旧性心筋梗塞:左室側 壁壊疽:心室瘤、腔水症(腹水3200ml、胸水1400+1200 ml)、浮腫、肺うっ血、動脈硬化症、逆流性食道炎	2005/05/18

西暦年度一番号 (実施月/日、 時:分)	年齢(生年月日) 性、仕事、住所 出所担当	臨床診断 (病悩期間)	病 理 診 断	CPC 実施状況
SN 05 - 010 (2005/03/ 18,17:00,五十 嵐・戸田)	66歳(1939/ 02/09)、男、 金属工、三条 市、三条内荻 野、外山、飯 嶋、齋藤	二重癌(1.胃癌:胃部分摘出、5 年、再発無し、2.肺癌:左、腺癌、 未治療、転移:肺門リンパ節、胸膜 進展高度、肝)	主病変:二重癌(1.胃癌:胃部分摘出、5年、再発無 し、2.悪性中皮腫:左、類上皮性、未治療、転移:肺門 リンパ節、胸膜進展高度、肝、アスベスト曝露疑い、3. 肺癌:左、ラテント、早期癌、細気管支肺胞上皮癌、1.5 cm)、副所見:胸膜下線維症;両肺、誤嚥性肺炎、肺気 腫;両肺、肺尖部、胃摘出術後癒着、脾脂肪浸潤、副腎 リポイド消失	
SN 05 - 011 (2005/03/ 22,06:30,五十 嵐・戸田)	38歳(1966/ 03/24)、男、 金属工、三条 市、三条内救外 吉田	潰瘍性大腸炎(直腸>上行結腸、軽 快)、突然死(夜間就寝時、絶叫、 救急隊到着時死亡)、(動悸)	主病変:肺動脈血栓塞栓症(肺動脈主幹・両側、新鮮)、 副所見:肝血管腫、心肥大、脾腫、腎うっ血、小腸粘膜 小出血、潰瘍性大腸炎軽快	
SN 05 - 012 (2005/03/ 23,09:30,五十 嵐・戸田)	50歳(1954/ 10/22)、男、 ?、加茂市、 三条内岩瀧、外 山	慢性腎不全・透析中(5年)、アル コール性肝障害、腹水(2年)	主病変:萎縮腎・透析、出血性脾炎・出血、陳旧性腹膜 炎・腹水、副病変:アルコール性肝線維症・軽度慢性脾 炎、気管支肺炎・誤嚥性肺炎、逆流性食道炎、甲状腺萎 縮	
SN 05 - 013 (2005/03/ 24,21:30,五十 嵐・大瀧)	53歳(1951/ 07/06)、男、 作業所所長、中 魚沼郡、長岡中 央内青木	(非ABC)劇症肝炎(16日、意識 障害+黄疸+急性腎不全+左後腹膜 腫瘍+横紋筋融解+DIC+MOF、飲 酒歴)、高血圧(33年)、うつ病(9 年)	主病変:劇症肝炎、アルコール性肝障害、副病変:急性 腎不全、出血傾向(肺出血、後腹膜血腫、脾周囲脂肪壊 死、腸間膜出血、胃出血、皮下出血)、腹水、胸水、黄 疸、陳旧性心筋梗塞	2005/04/20
SN 05 - 014 (2005/03/ 29,19:30,五十 嵐・石澤)	70歳(1934/ 08/12)、女、 ?、長岡市、 長岡中央婦西村	下腹部腫瘍(受診後1週間)	主病変:子宮平滑筋肉腫(未治療、末期入院後1週死 亡、類上皮様平滑筋肉腫、癌性腹膜炎・腹水、転移:傍 大動脈リンパ節)、副所見:水腎症;軽度(後腹膜リン パ節転移による尿管圧迫性)	
SN 05 - 015 (2005/04/ 04,15:30,五十 嵐・長谷川)	69歳(1935/ 09/15)、男、 ?、小千谷 市、長岡中央救 外内大野	パーキンソン病、突然死(DOA、 低血糖)	主病変:パーキンソン病、化膿性胸膜炎(左、びまん性、 ぶどう球菌、混濁胸水500ml)、副所見:うっ血	
SN 05 - 016 (2005/04/ 05,19:30,五十 嵐・小杉)	68歳(1936/ 04/17)、男、 ?、長岡市、 長岡中央外	食道癌術後、菌血症(MRSA)、多 臓器不全	主病変:食道癌(MtUt,2,10x6cm,squamous,mod,pT3, ie+ly1,v0,n2,m0,H05-1341,術直後胃管縫合不全 2月2週)、細菌性敗血症(ぶどう球菌+H.influenzae 様;食道胃管吻合部化膿性瘻孔、肺膿瘍(右上葉)、胸 膜炎(両側、癒着、胸水)、細菌塞栓症・梗塞(肝、脾、 腎)、化膿性肝炎、心外膜炎(軽度)、副所見:黄疸、 腹水、浮腫、大腸うっ血、食道摘出部血腫	
SN 05 - 017 (2005/04/ 19,21:50,五十 嵐・片桐)	91歳(1914/ 01/01)、女、 ?、長岡市、 長岡中央内富所	偽膜性大腸炎(他院肺炎抗生剤療法 後)	主病変:1.感染症(偽膜性大腸炎(寛解)、化膿性気管 支肺炎(軽度、グラム陽性球菌)、化膿性腎炎(軽度))、 2.三重癌(大腸癌:早期癌、T,2箇所、p0Ila,tub1,m,ly 0,v0,n0,膀胱癌:早期癌、三角部、1箇所、PNT,TCC, G2>G1,ly0,v0,n0)、副所見:心肥大、肺ブラ、老 人性肺気腫、肺うっ血、胸水、肝囊胞、腹水、正細胞腫	
SN 05 - 018 (2005/05/ 07,09:00,五十 嵐・小杉)	83歳(1922/ 01/07)、男、 農業、長岡市、 長岡中央内本田	胆嚢癌、敗血症、糖尿病、老年期痴 呆、胃潰瘍全摘、腸閉塞手術、鯉 肝による急性腎不全、大腸癌ポー プ切除(再発なし)	主病変:二重癌(1.胆管細胞癌(胆嚢+肝びまん性+門 脈塞栓、転移:両肺)、2.大腸癌ポープ切除(再発: なし)、副所見:腹水(800ml、漿液性)、胸水(右200 ml、左400ml、漿液性)、胃潰瘍術後癒着高度、逆流性 食道炎	
SN 05 - 019 (2005/05/ 09,14:00,五十 嵐・石澤)	89歳(1916/ 01/01)、女、 ?、長岡市、 長岡中央内岩島	間質性肺炎(入院4日、急性憎悪)、 発熱(略痰:H.influenzae,Str.pneu moniae,MRSA)、胃瘻(1年)、脳 梗塞(1年半、左足、右手:硬直)、 高血圧・高脂血症・アルツハイマー 痴呆症(10年)	主病変:間質性肺炎+肺膿瘍(左S6、1.5cm大、グラム 陽性球菌)+心筋梗塞(陳旧性:左室側壁広範囲+新 鮮:陳旧性周囲出血点)、副病変:胸水(左600ml、右 200ml、漿液性)、右線維索性胸膜炎、胃びらん、胃瘻、 副腎リポイド減少	2005/06/15
SN 05 - 020 (2005/05/ 14,10:00,五十 嵐・石澤)	83歳(1922/ 04/02)、男、 ?、上越市、 上越市内福原、 鈴木	アルツハイマー型老年痴呆(高度痴 呆、アウーのみ発語、IV)、多発 性脳梗塞(3年5月、労災病院一 介護老人保健施設、脳梗塞(基底 核)、深部腱反射消失、介助立位保 持不能、下肢屈曲拘縮)、るいそう	主病変:(痴呆症)、右基底核陳旧性梗塞、るいそう(四 肢末端浮腫、腔水症)、副所見:腎囊胞(右)	
SN 05 - 021 (2005/05/ 18,14:00,五十 嵐・小杉)	61歳(1943/ 11/1)、男、 ?、長岡市、 長中内八幡	糖尿病、低血糖、意識障害	主病変:化膿性気管支肺炎(膿瘍形成、細菌(グラム陽 性連鎖球菌疑い)+真菌(カンジダ))、海馬Sommer'ssec tor壊死、るいそう、副病変:右線維索性胸膜炎、胆嚢摘 出術後癒着(空腸-横行結腸)、動脈硬化軽度	
SN 05 - 022 (2005/05/ 19,10:30,五十 嵐・伊藤)	86歳(1919/ 01/11)、男、 ?、長中内 富所	癌性腹膜炎(原発不明、CEA高値)、 糖尿病、高血圧	主病変:脾腫(尾体部、tub1>muc、癌性腹膜炎、腹水)、 副所見:肺うっ血、左肺癒着(中肺野、限局性)、右肺 血管塞栓(軽度)	

病理センター剖検輯報 第8報(長岡中央総合病院病理部 第1報)
—2005年度(平成17年度、日本病理学会第48輯掲載予定分)—

西暦年度—番号 (実施月/日、 時:分)	年齢(生年月日) 性、仕事、住所 出所担当	臨床診断(病期期間)	病 理 診 断	CPC 実施状況
SN 05 - 023 (2005/06/ 27,11:00,五十 嵐・戸田)	76歳(1929/ 03/13)、 女、?、長岡市、 長中救外中村	陳旧性肺結核、慢性呼吸不全、自宅 で突然死 DOA	主病変: 陳旧性肺結核(右肺尖、両肺線維性胸膜炎癒着、 右室肥大)、副病変: うっ血、肋骨骨折(蘇生時)	
SN 05 - 024 (2005/07/ 02,16:00,五十 嵐・伊藤)	57歳(1948/ 03/29)、 男、?、長岡市、 長中内佐藤知巳	アルコール性慢性肝炎(7年、脾 管空腸側々吻合・Roux-en-Y再建術 後2年)、食道癌(4月、内視鏡 確定、腺癌、未治療、肝・上腹部リ ンパ節転移)、十二指腸潰瘍穿孔(胃 垂直全摘、15年)、虫垂切除(37年)	主病変: 食道癌(未治療、中部、1+OIIa, 4x2x1cm、 腺扁平上皮癌、G2>G1、a2、ly3,v1、転移: 食道、 胃、肺: 癌性リンパ管症、肝、縦隔リンパ節、胃・脾周 囲リンパ節)、アルコール性慢性肝炎(脾実質壞死膿瘍 形成、脾腸吻合部より回盲部まで血性内容500ml)、副 所見: DIC(四肢末梢出血斑)、半月体形成性腎炎、動 脈硬化軽度、肺塞血栓症(右肺動脈、石灰化)、肺石灰 化症、肺うっ血(両肺下葉)、腹水(600ml)、胸水、心 嚢水、浮腫、プラ(左上葉)、陰嚢水腫、上腹部術後癒 着高度	2005.07.20.
SN 05 - 025 (2005/07/ 02,21:00,五十 嵐・伊藤)	90歳(1915/ 05/28)、 女、?、長岡市、 長中内岡	イレウス(3日、呼吸困難で開業 医受診、救急外来搬送)、弁膜症(2 月、大動脈弁逆流3度+僧帽弁逆 流4度)、肺炎(2月)、要介護4	主病変: 回腸憩室穿孔(回盲弁より口側30cm)+化膿 性腹膜炎(糞便混入混濁腹水600ml)、副所見: 弁膜症 (大動脈弁口長9cm、僧帽弁: 石灰化軽度、弁口長9.5 cm、左房拡張)、肝左葉血栓性膿瘍(5cm径)	38672
SN 05 - 026 (2005/07/ 05,22:30,五 十嵐・片桐)	60歳(1945/ 01/17)、 女、?、柏崎市、 刈羽郡内片桐	甲状腺未分化癌(2月、抗癌剤1 クール終了、肺転移)、糖尿病(4 年半、インスリン療法)、陳旧性心 筋梗塞(下壁)	主病変: 多重癌(二重癌: 1. 肺癌(未治療、右S4、2.5 cm、細気管支肺胞上皮癌、転移: なし)、2. 甲状腺癌(未 治療、びまん性、未分化癌、脈管侵襲高度、転移: 両肺 癌性リンパ管症、気管、食道、局所リンパ節)、副病変: 脾萎縮、陳旧性心筋梗塞(後下壁)、心肥大、動脈硬化 症: 軽度、脾梗塞、腔水症(心嚢液、両胸胸水)	38622
SN 05 - 027 (2005/07/ 10,12:30,五十 嵐・石澤)	83歳(1922/ 01/23)、女、 主婦、長岡市、 長岡中央内山本 卓	慢性腎不全(透析下、12年)、手根 管症候群(左、術後、アミロイドA、 H04-17651、2年)、大腸癌(早 期癌、S、tub1、pTispNo、H04- 4624、4年、大腸切除術後、再発 なし)、傷風(10年、左肩、左肘、 両膝関節)、腰椎圧迫骨折(L1)、 貧血(低色素性、輸血、5週)、高 血圧、慢性心不全・心肥大、特発性 聴覚(左、8年)、呼吸困難・痴呆・ 血小板減少症(2週)	主病変: 腎萎縮(手根管症候群、アミロイドA)+大腸 癌(早期癌、術後、再発なし)、副所見: 腔水症(胸水: 左右各1000ml、腹水1000ml、漿液性)、出血傾向(皮 膚出血斑)+血栓症(肺出血、心内膜、血栓性血小板減 少性紫斑病との鑑別が困難)、心肥大、逆流性食道炎・ びらん、胸膜癒着(左肺底、高度、びまん性)	
SN 05 - 028 (2005/07/ 20,17:30,五十 嵐・片桐)	92歳(1912/ 08/15)、 女、?、長岡市、 長中救外内富所	慢性硬膜外血腫+脳梗塞+痴呆、突 然死(ベット上)	主病変: 突然死(不整脈疑い): 洞房結節萎縮、洞房結節 動脈赤色血栓、房室結節周囲石灰化)、副病変: 十二指 腸憩室、左房卵巣膿瘍	
SN 05 - 029 (2005/08/ 02,11:30,五 十嵐・戸田)	79歳(1926/ 02/18)、男、 主業、加茂市、 三条内岩瀧	慢性腎炎・透析下(10年、抗好中 球細胞質抗体陽性血管炎)、悪性胸 腺腫(1年、未治療)、洞不全症候 群(6年、ペースメーカー)、腹膜 炎術後(21年)	主病変: ANCA関連RPGN腎不全・透析(10年)、悪性 胸腺腫(1年、未治療、転移: リンパ節、肝)、新鮮心 筋梗塞(右冠動脈赤色血栓、死因)、副所見: 洞不全症 候群(6年、洞結節石灰沈着、ペースメーカー、心肥 大)、僧帽弁石灰化高度、腔水症、脾腫、陳旧性心筋梗 塞(左側壁)、腹膜炎開腹後高度癒着(21年)、動脈硬 化症中等度	
SN 05 - 030 (2005/08/ 08,16:30,五十 嵐・長谷川)	82歳(1922/ 11/25)、 男、?、長岡市、 長中外新国	胃癌(L, OIIc, 4.5x4x0.2cm, IA, m, tub2, n0m0, 2005/07/ 07: 速位胃切、術後19日目: イレ ウス、術後22日目: 発熱、術後32 日目: 多臓器不全死亡)、腰椎間 板炎(4月)、虫垂切除(既往)	主病変: 胃癌術後イレウス・グラム陽性球菌感染症(胃 吻合部化膿性潰瘍・瘻孔と腸管出血性壊死)、誤嚥性肺 炎・左胸膜癒着、急性腎不全、副腎出血、副病変: 前立 腺肥大、腰椎圧迫骨折	
SN 05 - 031 (2005/08/ 18,22:30,五 十嵐・花垣)	85才(1920/ 04/24)、女、 農業、栃尾市、 長中救外外科原	イレウス(1日)、誤嚥窒息、既往: 総胆管結石・内視鏡下乳頭括約筋絞 開術(2年前)	主病変: 十二指腸憩室炎穿孔(化膿性腹膜炎、膿性腹水 100ml)(誤嚥窒息)誤嚥性肺炎、副病変: 肺うっ血(両 肺、後面)、胸水(右、漿液性、50ml)、胃粘膜うっ血、 腎萎縮(右、100ml)、蘇生時損傷(肋骨骨折、縦隔・ 後腹膜出血、胃潰瘍・穿孔)	38616
SN 05 - 032 (2005/08/ 28,19:30,五十 嵐・大瀧)	76才(1929/ 03/19)、 女、?、長岡市、 長中救外外科平 野	突然死(自宅介護、入浴中、救急隊 到着時死亡・一時間蘇生)、パーキ ンソン病	主病変: (イレウス術後)イレウス・嵌頓((回腸肛門 側60cm)、誤嚥性肺炎、(パーキンソン病)、副病変: 逆流性食道炎、門脈域肝炎	
SN 05 - 033 (2005/09/ 03,07:30)、五 十嵐・片桐	79才(1926/ 01/01)、 女、?、長岡市、 長中内股、丸山	ANCA関連症候群(2年3月前: 検診尿潜血、9月前: ANCA関連 急速進行性腎炎として入院加療、今 回: 呼吸困難の為第2回入院ステ ロイド・パルス療法終了直後突然 死)	主病変: ANCA関連症候群(腎炎、肺出血、脾周囲後 腹膜血腫)、肺癌(左、S10、3x1.5cm、細気管支肺 胞上皮癌、未治療、ラテント癌、転移無し)、副所見: 腔水症、全子宮脱、蘇生時肋骨骨折	

西暦年度-番号 (実施月/日、 時:分)	年齢(生年月日) 性、仕事、住所 出所担当	臨床診断 (病悩期間)	病 理 診 断	CPC 実施状況
SN 05 - 034 (2005/09/ 09,12:00), 五 十嵐・戸田	44才(1960/ 11/03)、女、 バスガイド、小 千谷市、魚沼婦 平澤	突然死(左卵巣腫瘍茎捻転術後1 日)	主病変:腹腔内出血(凝血1000mlを含む総量2400ml。 死亡直前まで経過が良好であったが、手術部位からの出 血が最も考えられた。)、副病変:慢性甲状腺炎、子宮筋 腫(子宮底部、漿膜下、3cm)	
SN 05 - 035 (2005/10/ 11,11:30), 五 十嵐・戸田	71才(1934/ 07/19)、男、 教師、柏崎市、 刈羽郡脳外岡原	1.右片麻痺・失語症、入院4日目 突然死、2.喉頭癌摘出・気管切開: 13年目、再発無し、3.脳出血:13 年目、4.腹部ヘルニア:手術後	主病変:1.心筋梗塞(新鮮、左室、出血性、右冠動脈欠 損)、2.喉頭癌再発無し、3.右片麻痺、副病変:胸水、 うっ血、動脈硬化	
S 05-036(2005 /11/04,08: 30), 五十嵐・ 小杉	74才(1931/ 01/13)、 女、?、長岡市、 長岡中央眼科木	1.左眼球手術、術後死亡	主病変:無し、副病変:蘇生時肋骨骨折、左上葉線維性 癒着中等度、虫垂炎術後癒着中等度	
SN 05 - 037 (2005/11/ 29,08:00), 五 十嵐・長谷川	74才(1931/ 11/27)、 男、?、長岡市、 長岡中央救外外 科原	1.DOA(就寝、吐血)	主病変:胃潰瘍(胃角、消化管内出血)、副病変:肺炎 (左、外側、巣状)、胆石、前立腺肥大、両側腎・副腎 周囲脂肪組織癒着、虫垂炎術後癒着、肺うっ血	
SN 05 - 038 (2005/12/ 20,15:30), 五 十嵐・戸田	76才(1929/ 06/04)、男、 物理教師、三条 市、三条内齋藤	皮膚筋炎(2年3月)、間質性肺 炎、高血圧、胆嚢癌疑い(右尿管リ ンパ節腺癌転移、黄疸)	主病変:胆嚢癌(未治療、進行性、びまん性、管状腺癌、 低分化>分化・粘液、尿管侵襲高度、転移:肝、骨髄、 癌性腹膜炎、リ転:鎖骨上窩、気管分岐部、門脈周囲、 腹部傍大動脈、右尿管、腹水5L)、心筋梗塞(陈旧性: 後壁・下壁・中隔後部、右冠動脈中央部狭窄部分の赤色 血栓閉塞、皮膚筋炎(組織確認、Jo-1陽性、間質性 肺炎)、副病変:胃十二指腸びらん出血+誤嚥、動脈硬 化症、大腸ポリープ	
SN 05 - 039 (2005/12/ 27,11:30), 五 十嵐・片桐	70才()、 男、?、柏崎市、 刈羽郡救外外番 場	交通外傷(DOA、皮下気腫、両側 気胸)	主病変:交通外傷(1.頭蓋底骨折:右側頭骨岩様部、外 耳道よりの出血有り。右眼瞼皮下斑状出血。2.肋骨骨折: 右5~10、左3~10、出血軽度~無し、動揺胸郭。3. 仙骨骨折と骨盤骨折:右腸骨、恥骨、小骨盤後腹膜出血 100ml。4.心臓損傷:右房裂傷、右室裂傷、胸腔内900 ml出血。5.腎損傷:左上前面の裂傷、後腹膜出血100 ml。6.皮膚損傷:右顔面、両膝。左額点状出血。7.皮 下気腫:右上前胸部。)	
SN 05 - 100 (2005/03/ 02)局所解剖	88歳(1916/ 10/31)、 男、?、刈羽郡 内木村	洞不全症候群、ペースメーカー、悪 性貧血、インフルエンザA肺炎、 横紋筋融解症候群	肺気腫	
SN 05 - 101 (2005/09/ 14)局所解剖	70歳(1935/ 08/14)、 女、?、刈羽郡 内木村	劇症型心筋炎(入院2日心不全で 死亡)	主病変:心筋炎、心カテ:狭窄無し、左室造影:壁運動 低下・蝸壺様	