

## 統 計

# JA 新潟県厚生連剖検輯報(長岡中央総合病院病理部 第6報) —2010年度(平成22年度)、日本病理学会第53輯掲載予定分—

長岡中央総合病院、病理部；病理医

五十嵐俊彦

キーワード： JA 新潟県厚生連、長岡中央総合病院  
病理部、剖検輯報、2010年度(平成22年度)

英文抄録

2010年度(平成22年度)のJA新潟県厚生連解剖記録を掲載しました(表2)。詳しい検討内容は当施設保存の詳細な剖検輯報表に保存してありますので、希望がありましたら、改めて問い合わせ頂きたいと思えます。

新潟県厚生連関連施設での剖検例を積極的に情報開示することは、医療の質を見直す意味において意義があるのではないかと考えております。病理解剖の意義の普及と今後の厚生連医療の進歩を期待します。あわせて、県内主要施設における年間解剖件数の推移を掲載しましたので、参考にしていただきたいと思います(表1、図1)。

## 謝 辞

改めて、病理解剖に協力いただいた御遺体提供者の御冥福をお祈りするとともに、その御家族・親戚、日々の献身的治療並びに解剖承諾に努力された医療スタッフの皆様に御礼を申し上げます。

Statistics.

Annual report of pathological autopsy cases in Niigata Prefectural Welfare Federation of Agricultural Cooperatives in 2010 (22<sup>st</sup> year of Heisei)

Nagaoka Central General Hospital, Department of Pathology, Pathologist  
Toshihiko Ikarashi

An annual report of pathological autopsy cases in Niigata Prefectural Welfare Federation of Agricultural Cooperatives in 2010 (22<sup>st</sup> year of Heisei) was listed in this paper.

Key words: Niigata Prefectural Welfare Federation of Agricultural Cooperatives, JA Niigata, annual report of pathological autopsy cases, 2010, 22<sup>st</sup> year of Heisei

2010/12/20 受付(2011-28)

表1、図1 新潟県内施設の剖検件数の年度別推移

昭和 ・ 平成	登録 番号	西暦	11501	61501	61502	61503	61504	61509	61512
	輯報 巻数		新潟大学大学院+脳研究所	県立がんセンター新潟病院病理部	新潟市民病院診療部病理科	長岡赤十字病院病理部	厚生連病理センター・病理部	県立中央病院病理検査科	済生会新潟第二病院病理検査科
51	19	1976年	227	104	74	25			
61	29	1986年	258	102	116	34	64	30	
8	39	1996年	165	45	55	41	55	29	10
9	40	1997年	124	45	50	34	52	38	9
10	41	1998年		35	48	71	53	43	13
11	42	1999年	130	22	49	72	39	28	16
12	43	2000年	139	25	38	46	53	30	18
13	44	2001年	109	30	40	33	41	47	25
14	45	2002年	108	33	34	37	74	58	20
15	46	2003年	104	23	37	37	42	39	15
16	47	2004年	95	22	41	30	25	35	15
17	48	2005年	119	28	32	22	41	27	17
18	49	2006年	86	25	39	29	23	34	20
19	50	2007年	98	18	29	31	28	24	10
20	51	2008年	79	24	40	16	20	24	12

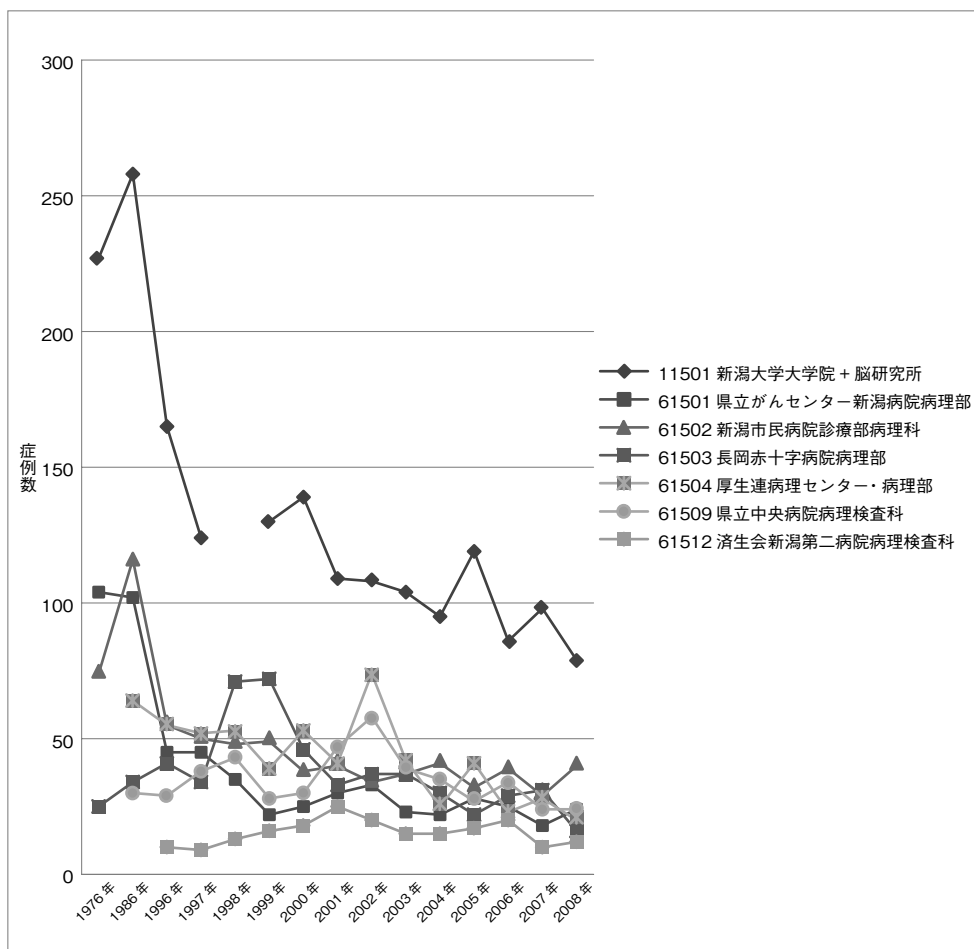


表2. JA 新潟県厚生連剖検報 (2010年度、平成22年度)

西暦年度一帯号 (実施月/日、時:分)	年齢(生年月日)、性、 仕事、住所、出所担当	臨床診断 (病名期間)	病 理 診 断	臨床病理検討会 (CPC)実施状況	問 題 点
SN10-001 (2010/03/06、15:30) 五十嵐	62才 (1948/02/10)、性、 男、長岡市、?、長岡中央 救外高田	吐血、DOA	主病変:肺膿瘍、出血(左上葉、4cm大)、呼吸気管支内血液貯留高度、副所見:両肺器質化肺炎、癒着性胸膜炎(右上葉全体、左上葉1/3)、十二指腸潰瘍(UHIV、癒着)、回盲炎質内小囊胞(右<左)	06/30 長岡中央CPC	MEN2型亜型、甲状腺腫瘍の20年後晩発性再発
SN10-002 (2010/03/07、17:30) 五十嵐	44才 (1965/09/26)、性、 女、長岡市、?、長岡中央 内八幡	甲状腺腫瘍 (1989/09/28、H89-06827、1989/10/06、H89-07135、24才、向葉多発性:5個、≦5cm、脈管侵襲有り、甲状腺全摘(リンパ節鞘清無し)、多発性内分泌腫瘍MEN2型(遺伝性、ret 異常)、術後晩発性再発:全身)	主病変:多発性内分泌腫瘍MEN2型(1.甲状腺腫瘍術後:局所再発無し、転移、肝、左副腎、回盲、右卵巣、膵臓、胸骨、2.褐色色素斑(左、転移なし)、大腸憩室性イレウス:回盲部、上行結腸、血性腹水50ml)	12/20 郡病CPC	腰痛(背腰部)の原因、CK-MB上昇が軽度(CKの主体は腎不全によるBB上昇)
SN10-003 (2010/03/15、11:00) 五十嵐/長谷川A	66才 (1944/03/10)、性、 男、柏崎市、刈羽郡内 長谷川	慢性腎不全(未透析、2年11月)、呼吸困難、CPK高値(救外1日半)、脳梗塞(左、3年)、慢性閉塞性肺疾患(未治療、2年11月)	主病変:急性心筋梗塞(右冠動脈硬化+狭窄、赤色血栓) + 陈旧性心筋梗塞(左冠動脈)、慢性腎不全(糸球腎)、副所見:動脈硬化症、大腸憩室症、肺炎腫、肝脂肪変性(びびり)、肺うつ血、肺出血、陰囊水腫		
SN10-004 (2010/07/30、23:00) 五十嵐/大橋	85才 (1925/04/28)、性、 女、?、柏崎市、刈羽郡内 長谷川	原発不明癌(オカルト種、胸椎、腰椎)、胃痛(近位部分切除、2006/12/13、ub2、mp、h3、v2、n0、pT2apNcoMo、IB susp.)、残胃癌(早期、Ollc、ub2)、IgAモノクローナル血症、胆嚢摘出(胆石)	主病変:1.胃痛、近位胃切除後再燃:食道胃接合部びびり慢性腸管憩室高度、CEA+、肺(癌性リンガ管症)、胸椎7、8、腰椎1、ub2、2.反応性IgAモノクローナル血症疑い、副病変:肝うつ血、肺腫瘍、肺うつ血、胸水(右、400ml)、左甲状腺腫瘍性腺腫、右傍卵管漿液性囊胞、子宮内膜出血、術後腹膜炎高度癒着、両側胸腺癒着	12/20 郡病CPC	
SN10-005 (2010/07/12、10:00) 五十嵐、片桐	70才 (1940/03/28)、性、 男、柏崎市、刈羽郡救外、 富田	DOA(おにぎり、窒息)、高血圧、糖尿病	主病変:(窒息)、副所見:肺うつ血、肺炎(右中葉、器質化)、肺膿瘍、S5、肺母指頭大、ヘルペス、EBV感染、太腸炎(右半側)、化膿性、グラム陽性球菌、ヘルペス、EBV感染、心筋梗塞(左側壁、びびり散在性)、陈旧性心臓後癒着、心肥大、肝線維化、腹動手術痕、前縦隔出血(蘇生後)、動脈硬化軽度		
SN10-006 (2010/07/15、15:00)、 五十嵐、片桐	在胎32週	子宮内胎死死亡(在胎32週)、十二指腸閉鎖	主病変:空腸上部高度狭窄(胃、十二指腸、空腸拡張)、副病変:胸水、腹水、腹水、胸腺肥大	2010/11/17 長岡中央CPC	消化管狭窄原因不明
SN10-007 (2010/08/20、19:00)、 五十嵐、戸田	61才 (1946/05/14)、性、 男、見附市、?、長岡中央、 内科、佐藤	全身性アミロイドーシス(4月)、黄疸、体重減少、味覚障害、胃潰瘍(?!)、早期胃癌(?)	主病変:全身性アミロイドーシス(反応性AAアミロイド)、副所見:胸水、腹水、空腸出血、黄疸	2011/01/19 長岡中央CPC予定	
SN10-008 (2010/09/01、21:30)、 五十嵐、大瀧	73才 (1937/03/18)、性、 女、主婦、見附市、長岡中 央内福原	肝腫瘍(1週間前)、癌性腹膜炎(細胞診:腺癌)、脾腫(3年前)、てんかん(服薬)、既往:腸閉塞(10年前、日赤)	主病変:二重癌:1.肝内胆管癌(左葉、手袋大、中心壊死、中等度分化型管状腺癌)、浸潤:横膈膜、転移:肺血管内(右上葉、顕微鏡的200um数分房)、肝内、癌性腹膜炎、胸骨腫、リンパ節転移(肝門、後腹膜)、2.脾リンパ腫(ラテント癌、びびり、小細胞、B、540g、転移:無し)、副所見:肝門部リンパ節腫脹、尿管排尿管腫拡張、肺うつ血、右副腎過形成、腹水1300ml		
SN10-009 (2010/09/07、21:00)、 五十嵐、小杉	39才 (1971/02/26)、性、 男、アラルバイト、柏崎市、 刈羽郡内丸山	食道静脈瘤破裂(24時間)、アルコール依存症	主病変:アルコール性肝障害(線維化高度、肝硬変へ一部移行)、食道静脈瘤破裂、副所見:腹水、胸水、肺うつ血		
SN10-010 (2010/09/15、18:00)、 五十嵐、戸田	85才 (1925/09/15)、性、 女、?、長岡市、長岡中央 内三浦	経口摂取不能(22日)、全身状態不良、外傷(右鎖骨骨折、皮下血腫)、癱創、胸水、関節リウマチ、心筋細胞、腎不全、DIC	主病変:右肺中下葉葉血管栓(心房細胞、右房血栓器質化)、副所見:化膿性気管支肺炎(グラム陽性球菌)、腎尿細管脂肪変性、左室拡張、総胆管ビリルビン結石、肝:門脈線維化炎症細胞浸潤、肝中心静脈周囲脂肪変性、外表皮下出血、褥瘡、右鎖骨骨折、左腎囊胞、腰周囲脂肪壊死、左付器S状結腸癒着、子宮内出血、慢性膀胱炎軽度		

西暦年度一番号 (実施月/日、時:分)	年齢(生年月日)、性、 仕事、住所、出所担当	臨床診断 (病歴期間)	病理診断	臨床病理検討会 (CPC)実施状況	問題点
SN10-011 (2010/09/16,13:30)、 五十嵐、竹日	87才 (1923/01/01)、性、 男、公務員兼業農家、三条 市、三条市内吉田	DIC、貧血	主病変：循環障害 (左室陳旧性梗塞、胃びらん出血、肝中心 静脈周囲脂肪変性、腎臓細管脂肪変性)、DIC(出血斑；外表、 肺)、リンパ腫 (ラテント腫、ホジキン、結節硬化型(B細胞 領域腸管線維化)、鎖骨下、縦隔)、副所見：胃びらん出血、 胸水、陳旧性左室梗塞、外傷		
SN10-012 (2010/10/25,09:30)、 五十嵐、横田	70才 (1740/05/28) 男、 入籍	糖尿病、胃癌 (未治療)	主病変：糖尿病 (糖尿病性糸球体硬化軽度；非糖尿病的)、胃癌 (ML、4、pvc1、20x18x2.5cm)、転移浸潤；大腸、肝、(門脈 塞栓、胆嚢肝表面、膵臓性リンパ管癌、胸水、所屬リンパ管、 傍大動脈リンパ管)、副所見：直腸腺癌状腺腫、右肺尖気腫性、 中次腺右葉腺癌性腺腫、前立腺肥大、脚骨化性		
SN10-013 (2010/12/09,12:00)、 五十嵐、大籠	63才 (1947/11/09) 男、? 高田	慢性腎不全、透析、大腸癌	主病変：1.胃痛術後再発無し、?S非結腸(2、7x1.5cm、tub 1、ml、mfB、ss、dz、n、び慢性)、肝周囲腺癌、胸水		
SN10-014 (2010/12/31,10:30)、 五十嵐	74才 (1936/07/07)、 男、警備員、相崎市、刈羽 郡内科高橋、佐藤	TIA 疑い (救急搬送、18時夜間巡回中右下肢脱力、救急搬送時軽 度右顔面神経麻痺、構音嚥下障害。画像診断正常。AF、左室肥 大。13時前後、心臓停止)、64才(動脈管閉塞術)三尖弁形成術、 立川病院	主病変：心肥大(動脈管閉塞術、三尖弁形成術、肺動脈形成 術後)、左室陳旧性梗塞、1080g、副所見：うつり胃、胃び らん；血性胃液500ml、陳旧性動脈硬化、肺気腫、動脈硬化 軽度、(画像上は頭部所見は正常とのことと、頭部を除く解剖 となつた。検査上は、血栓・塞栓は認められなかつた。)		直接死因は心不全 か？顔面神経麻 痺・構音嚥下・嚥 下障害・下肢脱力 感の原因は神経系 が原因と推定され る