

## 症例報告

上腕骨人工骨頭置換術後の理学療法プログラムの変更を余儀なくされた一症例

長岡中央総合病院、リハビリテーション科；理学療法士<sup>1)</sup>、整形外科；整形外科医<sup>2)</sup>

たむら ともりのり<sup>1)</sup>、いのつめ かずや<sup>1)</sup>、はせがわじゅんいち<sup>2)</sup>  
田村 友典<sup>1)</sup>、猪爪 一也<sup>1)</sup>、長谷川 淳 一<sup>2)</sup>

背景： 上腕骨人工骨頭置換術は除痛効果に優れているものの、その成績向上のポイントは手術までの期間の短縮、適切な手術手技、早期機能訓練にあるとされている。理学療法においては、大結節と小結節および骨幹部との骨癒合を妨げないように注意しながら、関節可動域の獲得を目指し、早期退院・早期社会復帰が望まれている。今回、上腕骨人工骨頭置換術後の理学療法において、既存のプログラムを変更・実施し、治療成績に影響を及ぼした原因について考察した。

症例内容：骨頭が粉碎した右上腕骨 4-part 骨折により人工骨頭置換術を施行した症例を担当した。術後の理学療法は、当院で参考に行っているプログラムに沿って行われる予定であったが、大結節と小結節接合部の離開（転位）の防止や下方亜脱臼による腋窩神経麻痺の疑いにより、早期の回旋運動や振り子運動の開始時期の延期や外転枕固定への変更を余儀なくされた。早期から行う機能訓練の開始の遅れと外転枕固定が、結果的に肩関節の可動域制限を招いた。術後 3 ヶ月では挙上・外旋における関節可動域制限が残存したものの、比較的挙上動作が少ない運動から指導できたことにより、ADL 上ではかろうじて洗髪が可能となった。また、調理や掃除などに対しても、右上肢を使用できるようになり主婦業や在宅生活が自立した。

結論： 上腕骨人工骨頭置換術の理学療法は、骨転位の程度や合併症の有無によって運動制限や開始時期が異なるため、理学療法実施にあたっては、主治医との連絡を密にとり、患者の状態変化や運動内容の確認など、その治療方針を十分に理解することが重要である。

キーワード：上腕骨近位端骨折、人工骨頭置換術、理学療法プログラム

## 背景

人工肩関節置換術の歴史は、1984 年 Pean の試作にはじまり、かなり経過は長いものの、膝や股関節と比べ肩関節の人工関節置換術は非常に少ない。上腕骨人工骨頭置換術を含めた人工肩関節置換術は、全国で 1 年に 1000 例程度と欧米に比較しても非常に少ないとされている。しかし、近年、機種が進歩により、手術成績が向上し、症例数も今後増加することが予想されている。(1)

上腕骨近位端骨折は、高齢者における四肢骨折のうち、大腿骨頸部骨折、橈骨遠位端骨折について高い頻度で発生する。本骨折には、Neer の 4 分割分類法が一般的に使用されており、非転位型骨折 **minimal displacement fracture** と転位型骨折 **displaced fracture** に分類され、さらに後者を骨片の数により **2-part**、**3-part**、**4-part** 骨折に分類したものである。(表 1) 手術適応としては、転位のある **2-part** から観血的療法が選択され、転位の大きい **3-part** や **4-part** 骨折に対しては人工骨頭置換術が考慮される。また、骨頭が陥没した骨折や外傷後骨頭壊死などにも適応がある。

人工骨頭置換術は除痛効果に優れているものの、その成績向上のポイントは手術までの期間の短縮、適切な手術手技、早期機能訓練にあるとされている。理学療法においては、大結節と小結節および骨幹部の接合部に離開（転位）を生じさせないように注意しながら関節可動域の獲得を目指し、早期退院・早期社会復帰が望まれている。(2-5)

このような現状を示す中、上腕骨近位端骨折により人工骨頭置換術を施行した症例を担当した。術後の理学療法において、既存のプログラムを変更・実施し、治療成績に影響を及ぼした原因について考察したので報告する。

## 症例

66 歳・女性・主婦で右利き。自宅の敷居につまずき転倒し受傷。近医を受診され、X 線写真と CT で骨頭が粉碎した右上腕骨 4-part 骨折が認められ、他院で三角巾固定後、手術適応のため当院紹介となり、

受傷2週間後に人工骨頭置換術を施行した。(写真1-3) 手術所見より、上腕二頭筋長頭腱の断裂が確認された。人工骨頭の挿入は転位していない大結節側の骨折を剥離せず、小結節を分離、剥離し、小結節側よりステムを挿入し、固定に骨セメントが使用された。大結節と小結節の接合には、高強度の縫合糸が使用され、各結節と骨幹近位部を垂直方向に、両結節を横断方向に締結し、大小結節の観血的整復が図られ、断裂した長頭腱に対しても縫合糸を用い腱固定が行われた。

当院での術後の理学療法プログラムは、都立大久保病院整形外科部長の三笠元彦先生が提唱している人工骨頭の後療法を参考に行っている。今回の実施したプログラムとの比較において、本症例では肩の介助外旋運動の開始時期が約3週間、振り子運動の開始時期と固定除去の時期および肘の他動伸展運動が約2週間遅くなった。(表2)

その理由として、

- ① 肩の介助外旋運動については、早期の回旋運動によって、大結節と小結節の接合部を離開させる可能性があるため、骨癒合が得られてから開始する必要がある。
- ② 振り子運動については術後2週目のレントゲンより骨頭の位置が下がっていたため、腋窩神経麻痺の疑いがかかり、三角筋収縮不全によって肩関節下方脱臼や関節組織の伸張痛を起こす可能性があった。(写真4)
- ③ 固定については、三角筋の緊張を緩和させ、関節組織の痛みの軽減を目的に、外転枕固定に変更され、脱臼予防の対応として固定期間が長期化した。  
腋窩神経麻痺の有無に関しては、骨頭位置の改善がみられ、三角筋の収縮と知覚もあり、麻痺の合併はなかったと判断されたため、術後4週目に振り子運動と肩の自動介助運動が開始となり、その後外転枕固定も外れた。(写真5)
- ④ 肘の他動伸展運動については、腱固定の場合、早期の他動運動は腱に過剰なストレスが加わり、再断裂の危険性があった。

以上の理由により前述のプログラムで施行した結果、機能面・ADL面の変化について術後1ヶ月では、外転枕固定中でADL上はほとんど非術側使用の状態であった。術後2ヶ月では、ADL上は補助手レベルとなり、右手で箸の使用など可能となったが洗髪は困難であった。術後3ヶ月では、肩関節の自動屈曲75° 外転50° 下垂位外旋10° で、MMTでは屈曲・外転3レベル、肘関節はほぼ正常可動域でADL上ではかろうじて洗髪が可能となり、調理や掃除などに対しても右上肢を使用できるようになった。(表3) 文献によれば、最終的な機能目標は、自動可動域が屈曲90°以上、下垂位外旋が20°以上、筋力はMMTで4以上と報告されている。本症例を比較すると、少しずつ改善傾向ではあるが、目標可動域までは満たしていない状態となった。

## 考察

今回担当した症例は、介助外旋運動の開始の変更や骨頭位置が下がっていたことによる腋窩神経麻痺の疑いによって、振り子運動の開始や外転枕固定の変更など、既存のプログラムをベースに変更が加えられ、症例のリスクに応じたプログラムとなった。そのため、骨癒合を妨げることなく順調に得ることができた。また、2週目のレントゲンより骨頭の下方変位がみられた肩関節は、術後4週目で骨頭の位置が上方に戻ったが、三角筋の筋力や腱板機能の改善により骨頭が関節窩に引っ張られ、良好なアライメントになったと考える。治療経過においては、骨癒合やアライメントのトラブルを防げたことにより、安全に機能面・ADL面に向けてアプローチすることができた。

本症例の治療成績に影響を及ぼした原因として、

- ① 関節可動域制限については、長期固定により、前方関節包など関節組織の短縮を引き起こしたことで肩甲上腕関節での強い拘縮を招いたと考える。可動域獲得において三笠は、長期の固定になるほど烏甲上腕靭帯が腱板疎部と癒着を起こし、外転と外旋の良好な可動域の獲得が困難としており、可能な限り早期の可動域訓練が重要であると報告している。(4) また、外転枕固定により肩関節内旋位を持続したことによって、外旋制限を招いたと考える。
- ② 筋力低下については、固定期間の延長により、肩甲骨周囲筋や上肢の廃用性筋力低下を招いたと考える。
- ③ ADLについては、肩甲上腕関節の拘縮により洗濯物干しや結髪・結帯動作など、上肢の挙上・回旋運動が制限されているが、食事動作など比較的挙上動作が少ない運動から指導できたことによ

り、身辺動作や家事作業もこなせる様になった。

今後は、いかに拘縮を予防・改善できるかがポイントとなり、ホームプログラムの徹底と、外来での継続的な機能訓練が必要な症例であると考えられる。

## 結語

上腕骨人工骨頭置換術は年齢、骨折型や骨粗鬆の程度を考慮して選択される。手術はステムの位置決めと、大結節と小結節および骨幹部との締結が重要である。骨粗鬆症を伴うことが多く、最近では、骨片や腱板の状態に応じて非吸収糸を用いて腱板を含めた、大・小結節と骨幹部を縫合・再建される。しかし、十分な固定性を得ることがしばしば困難とされており、症例に応じた術後療法が必要である。(6)本症例においても、骨接合部や合併症のリスクに応じて運動開始時期が異なったため、理学療法実施にあたっては、主治医との連絡を密にとり、患者の状態変化や運動内容の確認など、その治療方針を十分に理解することが重要であった。

## 文献

1. 磯野波平、磯野船、磯野カツオ、磯野ワカメ、フグタマスオ、フグタサザエ他. 過食のために部屋から出れなくなった超肥満の1症例. サザエさん学研究誌 1999 ; 55 : 1056-9.
2. 磯野波平、磯野船. 過食. 5版. 東京 : 医学出版 ; 1999. 1056-9 頁.
3. 磯野波平、磯野フネ 他. 過食. 長谷川町子、長谷川村子編. 代謝障害. 5版. 東京 : 海山出版, 1999. 1056-9 頁.
4. 磯野波平、磯野船、磯野カツオ、磯野ワカメ、フグタマスオ、フグタサザエ他. 過食のために部屋から出れなくなった超肥満の1症例(抄). サザエさん学会(第48回総会抄録集)1999 ; 55 : 1056-9.
5. 磯野波平、磯野船、磯野カツオ、磯野ワカメ、フグタマスオ、フグタサザエ他. 過食のために部屋から出れなくなった超肥満の1症例. 第8回サザエさん国際シンポジウム議事録 ; 1999年6月17-18日 ; 神戸市、東京 : サザエさん学会 ; 1999. 1056-9 頁.
6. 磯野波平、磯野船、磯野カツオ、磯野ワカメ、フグタマスオ、フグタサザエ他. 過食のために部屋から出れなくなった超肥満の1症例. サザエさん学会 [定期オンライン] 1999年1月-3月版 [引用アクセス 1999年6月5日] ; 1 (1) : [24画面]. 入手 : URL: <http://www.abc.def.htm>.

## 英文抄録

### A case of humeral head replacement forced to a change of the postoperative physiotherapeutic program

Nagaoka Central General Hospital, Department of rehabilitation; Physical therapist 1), Orthopedics 2)

Tomonori Tamura1), Kazuya Inotsume1), Junnichi Hasegawa2)

**Background:** The postoperative improvement after humeral head replacement depended on a short preoperative waiting time, appropriated operative technique, and early postoperative physiotherapy, which not disturbing the process of bone union for early discharge. We discussed the cause of changing our existing program in postoperative physiotherapy.

**Case:** 66-year-old female of humeral head replacement because of 4-part bone fracture of humeral head was reviewed carefully. Her postoperative physiotherapy was going to be performed along our usual program, but was forced to postpone both the start time of early rotation exercise and pendulum exercise and the extorsion fixation with pillow because of a prevention of both a junctional dissociation (transposition) and axillary nerve paralysis by downward subluxation. The delayed physiotherapy and fixation caused a excursion restriction of her shoulder joint. On the third postoperative month she managed to wash her hair, cook, and clean on activities of daily living (ADL).

Conclusion: Physiotherapeutic program after artificial replacement required a communication with the chief physician because an exercise restriction and an initiation time depended on a degree of bone transposition and a complication. It was important that a conditional change of a patient or a confirmation of exercise contents should be adequately included into a treatment policy.

Key Words: proximal fracture of humerus, humeral head replacement, physiotherapeutic program

表 1 Neer の分類









I. minimal displacement 	転位のある骨折		
	2-part	3-part	4-part
II. 解剖学頸 			
III. 外科頸 			
IV. 大結節 			
V. 小結節 			

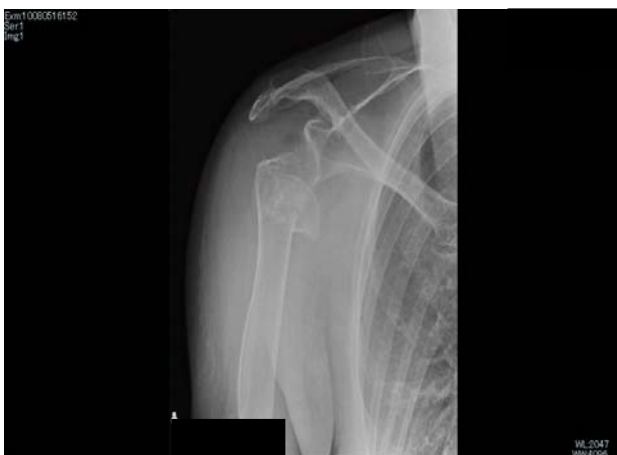

写真 1 術前の X 線写真

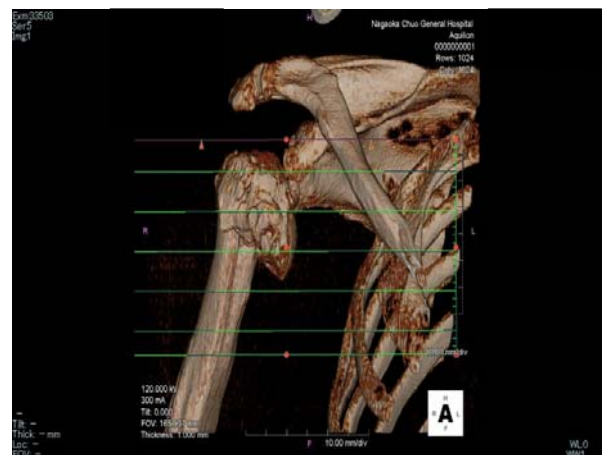

写真 2 術前の CT 画像

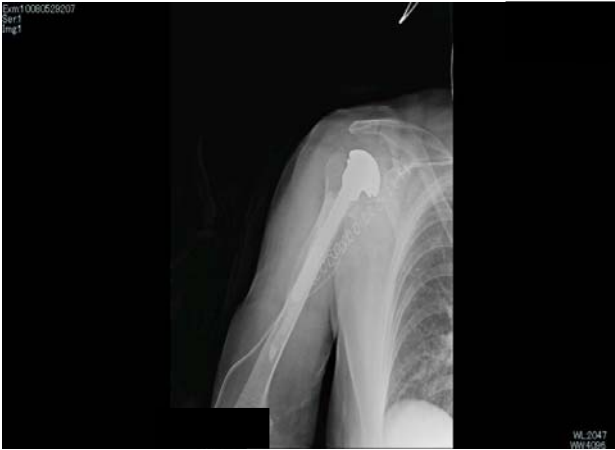

写真 3 術後の X 線写真

表 2 今回の実施したプログラム (左) と参考に行っているプログラム (右) の比較

	今回の実施プログラム	当院で参考に行っているプログラム
1W	翌日 三角巾・チェストバンド固定 手指・肘自動運動 アイシング (病棟にて)	翌日 stockinette velpeau 固定
2W	8日 肩他動挙上運動 10日 外転枕固定に変更	5日 三角巾固定 6日 肩介助内・外旋運動 8日 振り子運動 10日 プーリーでの挙上運動 14日 三角巾固定除去
3W	16日 肩他動外転運動 19日 肘他動伸展運動	21日 肩自動介助挙上運動
4W	22日 振り子運動 肩自動介助挙上・外転運動 23日 肩介助外旋運動	24日 肩自動運動
5W	26日 肩自動運動 外転枕固定除去 37日 筋力増強訓練	35日 筋力増強訓練

(一部簡略)

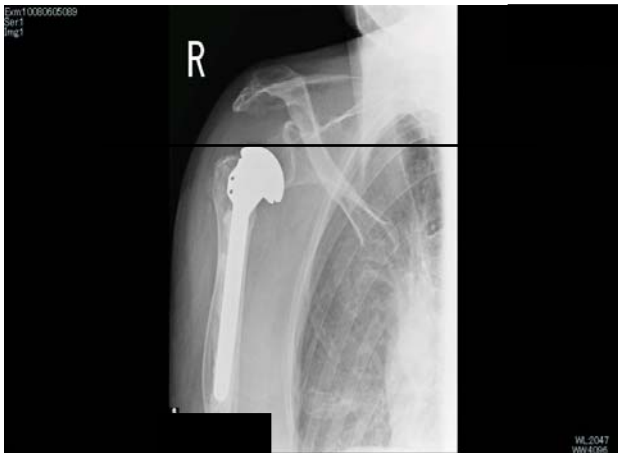

写真4 術後2週目の骨頭の位置

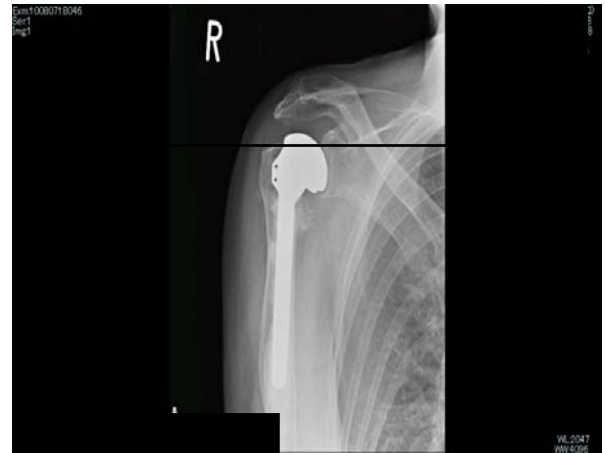

写真5 術後4週目の骨頭の位置

表3 経過

肩関節	術後1ヶ月	術後2ヶ月	術後3ヶ月
ROM(他動)			
屈曲	90°	100°	105°
外転	50°	55°	60°
下垂位外旋	5°	10°	15°
(自動)			
屈曲		50°	75°
外転		30°	50°
下垂位外旋		5°	10°
MMT			
屈曲	1	2+	3
外転	1	2	3
下垂外旋	1	2-	2+
肘関節			
ROM(自動)			
屈曲	130°	135°	140°
伸展	- 30°	- 20°	- 5°
(他動)			
屈曲	135°	140°	145°
伸展	- 20°	- 10°	0°
ADL	非術側使用	洗髪困難	洗髪かろうじて可能